

مقایسه ارزش تشخیصی سونوگرافی ترانس واژینال در تشخیص خونریزی غیرطبیعی رحمی در مقایسه با دیلاتاسیون و کورتاژ در زنان حوالی سنین یائسگی

حبیبه صالحی عالی^{۱*}، دکتر رقیه درگاهی^۲، فرحوش پروین درآباد^۳، پوران اخوان اکبری^۴، سولماز فتحی^۵

۱. کارشناس ارشد مامایی، دانشکده پرستاری و مامایی، دانشگاه علوم پزشکی اردبیل، اردبیل، ایران.
۲. استادیار گروه زنان و مامایی، دانشکده پزشکی، دانشگاه علوم پزشکی اردبیل، اردبیل، ایران.
۳. کارشناس ارشد پرستاری، دانشکده پرستاری و مامایی، دانشگاه علوم پزشکی اردبیل، اردبیل، ایران.
۴. دانشجوی دکترای تخصصی بهداشت باروری، دانشگاه علوم پزشکی شهید بهشتی، تهران، ایران.
۵. کارشناس ارشد مامایی، دانشکده پزشکی، دانشگاه علوم پزشکی اردبیل، اردبیل، ایران.

تاریخ دریافت: ۱۳۹۶/۰۳/۰۹ تاریخ پذیرش: ۱۳۹۶/۰۶/۰۲

خلاصه

مقدمه: خونریزی غیرطبیعی رحمی یک مشکل شایع در زنان اواخر سنین باروری می باشد که نیازمند ارزیابی مناسب است. اقدامات تشخیصی جهت کشف ضایعات پاتولوژیک رحم در این بیماران شامل بیوپسی آندومتر، سونوگرافی ترانس واژینال، هیستروسکوپی و (دیلاتاسیون و کورتاژ) D&C می باشد. با توجه به اهمیت ارزیابی خونریزی رحمی جهت درمان صحیح بیماری، مطالعه حاضر با هدف مقایسه ارزش تشخیصی سونوگرافی ترانس واژینال و دیلاتاسیون و کورتاژ در تعیین علل خونریزی غیر طبیعی رحمی در زنان حوالی سنین یائسگی انجام شد.

روش کار: این مطالعه توصیفی - تحلیلی در سال های ۹۴-۱۳۹۲ بر روی ۹۴ نفر از زنان دارای خونریزی غیرطبیعی رحمی مراجعه کننده به مرکز آموزشی درمانی علوی اردبیل انجام شد. پس از تکمیل پرسشنامه اطلاعات فردی و انجام معاینه لگن و پاپ اسمیر، برای همه بیماران سونوگرافی ترانس واژینال و دیلاتاسیون و کورتاژ انجام شد. تجزیه و تحلیل داده ها با استفاده از نرم افزار آماری SPSS (نسخه ۱۸) و آزمون های کوکران، تعیین حساسیت و ویژگی و ارزش اخباری مثبت و منفی انجام گرفت. میزان p کمتر از ۰/۰۵ معنادار در نظر گرفته شد.

یافته ها: میوم شایع ترین یافته پاتولوژیک در هر دو روش سونوگرافی ترانس واژینال و دیلاتاسیون کورتاژ (به ترتیب با ۶۵/۹٪ و ۶۰/۶٪) بود. حساسیت سونوگرافی ترانس واژینال برای تشخیص میوم و پولیپ به ترتیب ۵۹/۵٪ و ۵۱/۳٪ و ویژگی آن ۸۳/۲٪ و ۷۲/۵٪ بود. ارزش اخباری مثبت و منفی روش سونوگرافی ترانس واژینال برای تشخیص میوم به ترتیب ۴۲/۲٪ و ۵۷/۴٪ و برای تشخیص پولیپ ۶۱/۱٪ و ۳۹/۹٪ بود. حساسیت و ویژگی سونوگرافی ترانس واژینال در تشخیص افراد نرمال از غیر نرمال به ترتیب ۵۹/۵٪ و ۶۵/۴٪ بود. ارزش اخباری مثبت و منفی نیز به ترتیب ۱۲/۴٪ و ۸۴/۵۸٪ بود. هم چنین حساسیت و ویژگی روش سونوگرافی ترانس واژینال در تشخیص صحیح افرادی که دارای خونریزی غیرطبیعی بودند به ترتیب ۸۷/۵٪ و ۹۴/۵٪ گزارش شد. ارزش اخباری مثبت و منفی این روش نیز به ترتیب ۲۶/۵٪ و ۳۷/۸۶٪ به دست آمد.

نتیجه گیری: با توجه به حساسیت و ویژگی بالای سونوگرافی ترانس واژینال در تشخیص صحیح افراد غیرنرمال (دارای خونریزی غیرطبیعی) و هزینه پایین و غیرتهاجمی بودن، این روش به عنوان اولین قدم برای بررسی بیماران دارای خونریزی غیرطبیعی پیشنهاد می شود.

کلمات کلیدی: حوالی یائسگی، سونوگرافی ترانس واژینال، (دیلاتاسیون و کورتاژ) D&C، خونریزی غیرطبیعی رحمی

* نویسنده مسئول مکاتبات: حبیبه صالحی عالی؛ دانشکده پرستاری و مامایی، دانشگاه علوم پزشکی اردبیل، اردبیل، ایران. تلفن: ۰۴۵-۳۳۲۴۶۲۴۳؛ پست الکترونیک: salehhabibeh@yahoo.com

مقدمه

خونریزی غیرطبیعی رحمی یک مشکل شایع و جدی در زنان اواخر سنین باروری (به دلیل وجود بدخیمی‌ها) می‌باشد (۱). سن بالای ۳۵ یا ۴۰ سال، عمدتاً به عنوان عامل خطر بیماری آندومتر در نظر گرفته می‌شود و اندیکاسیونی برای بیوپسی در زنانی با خونریزی غیرطبیعی محسوب می‌شود (۲). در بیماران مبتلا به خونریزی غیر طبیعی رحمی (AUB)^۱ که به درمان طبی پاسخ نمی‌دهند، جهت کشف پاتولوژی موجود در رحم اقدامات تشخیصی شامل بیوپسی آندومتر، سونوگرافی ترانس واژینال، هیستروسکوپی و D&C (دیلاتاسیون و کورتاژ) توصیه می‌شود (۳).

با پیشرفت تکنیک‌های تصویربرداری از جمله سونوگرافی ترانس واژینال که از فاصله نزدیک قادر به اندازه‌گیری آندومتر است، توجه به استفاده از این روش غیرتهاجمی و ارزان در افتراق علل خوش‌خیم از بدخیم خونریزی‌های رحمی جلب شده است.

سونوگرافی ترانس واژینال می‌تواند بیمارانی را که خطر پائینی برای بیماری آندومتر دارند را مشخص کند و با توجه به یافته‌های غیرطبیعی در سونوگرافی، کسانی را که نیازمند نمونه‌برداری هستند را در مقایسه با آنهایی که ممکن است از هیستروسکوپی سود ببرند، تعیین کند (۴). علاوه بر این سونوگرافی ترانس واژینال هزینه پائین‌تری نسبت به سایر روش‌های غربالگری دارد و استفاده از آن نیاز به اقدامات تهاجمی‌تر را در زنانی که ناهنجاری واقعی آندومتر ندارند، کاهش می‌دهد (۵، ۴). مطالعات مختلفی در این خصوص انجام شده و نظرات مختلفی در مورد ارزش تشخیصی هر یک از روش‌های ذکر شده بیان شده است؛ به طوری که در مطالعه دکارت و همکاران (۲۰۰۲) در بررسی روش‌های مختلف تشخیصی در بیماران مبتلا به AUB، به این نتیجه رسیدند که در زنان با خونریزی قبل و بعد از یائسگی، سونوگرافی و هیستروسکوپی هیچ‌کدام به تنهایی ابزار تشخیصی مناسبی برای رد سرطان آندومتر نمی‌باشد و توصیه به استفاده از روش D&C شده

¹Abnormal Uterin Bleeding

است (۶)، در حالی که در مطالعه مایم و همکاران (۲۰۰۲) در بررسی دو روش بیوپسی آندومتر و سونوگرافی ترانس واژینال در تعیین عامل خونریزی غیرطبیعی رحمی به این نتیجه رسیدند که همراهی بیوپسی آندومتر و سونوگرافی ترانس واژینال دارای حساسیت بالای ۹۷٪ می‌باشد و این باعث می‌شود که بسیاری از بیماران از روش‌های تهاجمی در امان باشند (۷). در پژوهش‌هایی که توسط پژوهشگران ایرانی در این راستا انجام گرفته نیز نتایج مختلفی گزارش شده است؛ به طوری که در مطالعه قنبری و همکاران (۲۰۰۶) بهترین روش تشخیصی AUB را D&C بیان کردند (۸). از طرفی دیگر بابکی‌فرد و همکاران (۲۰۰۱) هیستروسونوگرافی را روشی قابل اعتماد جهت بررسی خونریزی غیرطبیعی رحمی در زنان حوالی سنین یائسگی دانستند (۹). لذا با توجه به اهمیت تشخیص علت خونریزی جهت درمان صحیح و با توجه به تهاجمی بودن D&C به عنوان روش استاندارد طلایی تشخیصی و نیز حساسیت بالای سونوگرافی ترانس واژینال در تشخیص علل AUB، مطالعه حاضر با هدف مقایسه ارزش تشخیصی سونوگرافی ترانس واژینال در مقایسه با روش دیلاتاسیون و کورتاژ (D&C) برای بررسی علل خونریزی غیرطبیعی رحمی (AUB) در زنان حوالی سنین یائسگی انجام شد.

روش کار

این مطالعه توصیفی-تحلیلی طی سال‌های ۹۴-۱۳۹۲ بر روی ۹۴ نفر از بیماران مبتلا به خونریزی رحمی غیرطبیعی که برای درمان به مرکز آموزشی درمانی علوی اردبیل مراجعه کرده بودند، انجام شد. معیار ورود به مطالعه زنان پره منوپوزی بودند که در فاصله سنی ۳۷-۶۵ سال قرار داشتند و با مشکل خونریزی به مرکز مراجعه کرده بودند. معیار خروج از مطالعه زنان تحت درمان با تاموکسیفن بود. برای هر یک از بیماران پرسشنامه‌ای شامل اطلاعات فردی (سن، تعداد زایمان، تعداد بچه، سن شروع قاعدگی و مدت خونریزی) و سابقه بیماری‌های قبلی و داروهای مصرفی تنظیم شد و برای همه بیماران از نظر رد بدخیمی‌های دهانه رحم معاینه

لگن و پاپ اسمیر انجام شد. سپس برای همه بیماران که تحت معاینه قرار گرفتند، سونوگرافی ترانس واژینال درخواست شد. سونوگرافی ترانس واژینال توسط یک متخصص سونوگرافی با استفاده از دستگاه سونوگرافی با مشخصات Medison, FA4, American 6/5 , MH2, 6000G انجام گرفت. سپس برای انجام بیوپسی، بیمار در وضعیت لیتوتومی قرار گرفته، واژن با بتادین اسکراب شده و سپس کورت پاپیل به آرامی از سوراخ خارجی سرویکس وارد حفره رحم شده و نمونه از آندومتر در تمامی جهات گرفته شد. این کار توسط یک نفر متخصص زنان ثابت انجام شده و سپس نمونه در محلول ثبوت فرمالین، برای تشخیص توسط متخصص آسیب‌شناسی که از نمونه‌های مورد مطالعه اطلاعی نداشت، ارسال گردید. نمونه‌ها پس از بررسی ظاهری و برش (پاساژ)، توسط دستگاه اتوتکنیکون فرآوری شده، و پس از انجام برش توسط میکروتوم و رنگ‌آمیزی به روش H&E، بررسی و نتایج آن گزارش گردید. نتایج گزارش سونوگرافی ترانس واژینال و نیز نتایج یافته‌های کورتاژ بعد از جمع‌آوری در فرم‌های بیماران که در هر مرحله کامل‌تر شده بود، به صورت محرمانه در رایانه ثبت گردید. با در نظر گرفتن $Z=1/96$ و $d=0/05$ (مقدار اشتباه مجاز) تعداد نمونه‌ها با استفاده از فرمول کوکران، ۹۴ نفر تعیین شد.

داده‌ها پس از گردآوری با استفاده از نرم‌افزار آماری SPSS (نسخه ۱۸) و آزمون‌های کوکران، تعیین

حساسیت و ویژگی و ارزش اخباری مثبت و منفی انجام گرفت. میزان p کمتر از ۰/۰۵ معنادار در نظر گرفته شد.

یافته‌ها

در این مطالعه ۹۴ بیمار مبتلا به خونریزی غیرطبیعی رحمی که در محدوده سنی پره منوپوز قرار داشتند مورد بررسی قرار گرفتند. بر اساس اطلاعات جدول ۱، بیش از نیمی از بیماران (۵۱/۱٪) که مشکل خونریزی داشتند، زیر ۴۵ سال سن داشته و تعداد بسیار کمی از بیماران (۴/۳٪) سن بالای ۵۵ سال داشتند.

۶۶ نفر (۷۰/۲٪) افراد مدت ۴-۱۲ ماه خونریزی داشتند که این مطلب می‌تواند بیانگر مراجعه دیر هنگام بیماران به مراکز درمانی یا عدم پاسخ به درمان باشد. میزان خونریزی در بیشتر افراد (۴۸/۹٪) در حد کمتر از قاعدگی و در ۷ نفر (۷/۳٪) بیشتر از حد قاعدگی بود که این امر می‌تواند بیانگر این واقعیت باشد که تعداد کمی از بیماران هنگام مراجعه به مراکز برای درمان مشکل، دارای خونریزی حاد بودند (جدول ۱).

در خصوص متغیرهای سابقه فشارخون، دیابت و سابقه خانوادگی سرطان با توجه به تحلیل‌های انجام شده، ۱۸ نفر (۱۹٪) افراد دارای فشارخون بالا و ۷ نفر (۸٪) دارای دیابت بودند و سابقه سرطان خانوادگی در نمونه‌ها وجود نداشت.

جدول ۱- توزیع فراوانی سن، مدت خونریزی، میزان خونریزی و تعداد زایمان واحدهای پژوهش

متغیر	فراوانی	درصد
سن	کمتر از ۴۵ سال	۴۸
	۴۶-۵۵ سال	۴۴/۶
	۵۶-۶۵ سال	۴/۳
مدت خونریزی	کمتر از ۴ ماه	۲۰
	۴-۱۲ ماه	۶۶
	بیشتر از ۱۲ ماه	۸/۵
میزان خونریزی	کمتر از قاعدگی	۴۶
	در حد قاعدگی	۴۳/۶
	بیشتر از قاعدگی	۷/۳
تعداد زایمان	۵-۱ زایمان	۸۱
	بیشتر از ۵ زایمان	۱۳

مورد مطالعه (۴۰/۴٪) در سونوگرافی ترانس واژینال انجام شده دارای ضخامت آندومتر بالای ۱۱ میلی‌متر بودند.

بر اساس جدول ۲، ضخامت آندومتر در ۲۰ نفر (۲۱/۳٪) از افراد زیر ۵ میلی‌متر و یا غیر قابل اندازه‌گیری بود. در ۳۶ نفر (۳۸/۳٪) افراد ضخامت آندومتر بین ۵-۱۰ میلی‌متر گزارش شد و بیشتر افراد

جدول ۲- توزیع فراوانی و درصد ضخامت آندومتر بر اساس سونوگرافی ترانس واژینال (TVS)

متغیر	فراوانی	درصد
کمتر از ۵ میلی‌متر	۲۰	۲۱/۳
۵-۱۰ میلی‌متر	۳۶	۳۸/۳
۱۱-۱۵ میلی‌متر	۱۶	۱۷
بیشتر از ۱۵ میلی‌متر	۲۲	۲۳/۴

ترانس واژینال انجام شده نیز ۱۴/۹٪ بود (جدول ۳). در D&C انجام شده در ۱۹/۱٪ موارد مشکلی گزارش نشد که نسبت به روش سونوگرافی ترانس واژینال (۱۴/۹٪) بالاتر بود (جدول ۳).

با توجه به جدول ۳، تشخیص موارد هیپرپلازی با روش D&C، ۵/۳٪ بود که درصد پایینی بوده و این امر لزوم انجام سونوگرافی ترانس واژینال را قبل از انجام روش D&C برای تخمین ضخامت آندومتر و تشخیص هیپرپلازی بیان می‌کند. ضمناً هرچند ضخامت آندومتر در ۴ مورد بدخیمی گزارش شده بالای ۵ میلی‌متر بود، بیماران بالای ۶۰ سال بوده و بنابراین انجام D&C در دوره پری منوپوز با وجود هیپرپلازی آندومتر ضروری به‌نظر نمی‌رسد.

در سونوگرافی ترانس واژینال انجام شده، میزان میوم گزارش شده ۶۵/۹٪ و تقریباً مشابه میزان گزارش شده در D&C (۶۰/۶٪) بود که این می‌تواند بیانگر این واقعیت باشد که هر دو روش برای تشخیص میوم دارای ارزش نزدیک به هم بودند. میزان پولیپ در سونوگرافی ترانس واژینال ۴/۳٪ و در D&C، ۱۰/۶٪ گزارش شد (جدول ۳). بر اساس جدول ۳، در D&C آدنوکارسینوم ۴ مورد (۴/۳٪) گزارش شد، در حالی که در سونوگرافی ترانس واژینال گزارشی به‌نفع بدخیمی وجود نداشت. با توجه به این که هر ۴ مورد از بیماران دارای سن بالای ۶۰ سال بودند، می‌توان گفت که انجام D&C برای رد یا تشخیص بدخیمی دوره منوپوز نسبت به دوره پری منوپوز دارای ارزش بالایی بوده و ضرورت انجام آن را در این دوره بیان می‌کند. میزان بزرگی رحم در سونوگرافی

جدول ۳- توزیع فراوانی یافته‌های تشخیصی بر اساس (TVS) و (D&C)

روش تشخیص	یافته های تشخیصی	تعداد	درصد
TVS	بزرگی رحم	۱۴	۱۴/۹
	میوم	۶۲	۶۵/۹
	پولیپ	۴	۴/۳
	نرمال	۱۴	۱۴/۹
D&C	میوم	۵۷	۶۰/۶
	پولیپ	۱۰	۱۰/۶
	آدنوکارسینوم	۴	۴/۳
	هایپرپلازی+ سایر	۵	۵/۳
	نرمال	۱۸	۱۹/۱

بر اساس جدول ۴، حساسیت روش سونوگرافی ترانس واژینال برای تشخیص میوم و پولیپ به ترتیب ۵۹/۵٪ و ۵۱/۲٪ بود که این یافته‌ها بیانگر حساسیت نزدیک به هم سونوگرافی ترانس واژینال برای تشخیص میوم و پولیپ می‌باشد. ارزش اخباری مثبت برای میوم و پولیپ به ترتیب ۴۲/۲٪ و ۶۱/۱٪ و ارزش اخباری منفی نیز به ترتیب ۵۷/۴٪ و ۳۹/۹٪ بود.

در مطالعه حاضر ویژگی سونوگرافی ترانس واژینال برای تشخیص میوم ۸۳/۲٪ و برای پولیپ ۷۲/۵٪ بود. این یافته‌ها ارزش بالای سونوگرافی ترانس واژینال را برای رد میوم و پولیپ نشان می‌دهد، به این ترتیب که از

سونوگرافی ترانس واژینال برای رد مشکل میوم یا پولیپ در مواردی که مشکل خونریزی رحمی وجود دارد می‌توان استفاده کرد و انجام روش‌های تهاجمی‌تر برای رد مشکلات خونریزی رحمی در دوره پری منوپوز توصیه نمی‌شود. همچنین با توجه به این که ۷۸/۷٪ افرادی که دارای خونریزی رحمی بودند ضخامت آندومتر بالای ۵ میلی‌متر داشتند، می‌توان انجام سونوگرافی ترانس واژینال را برای رد مشکل میوم یا پولیپ بیماران دوره پری منوپوز توصیه کرد. هیچ گزارشی به نفع آدنوکارسینوم نیز وجود نداشت.

جدول ۴- ارزش تشخیصی روش سونوگرافی ترانس واژینال (TVS) در تشخیص بیماران دارای خونریزی

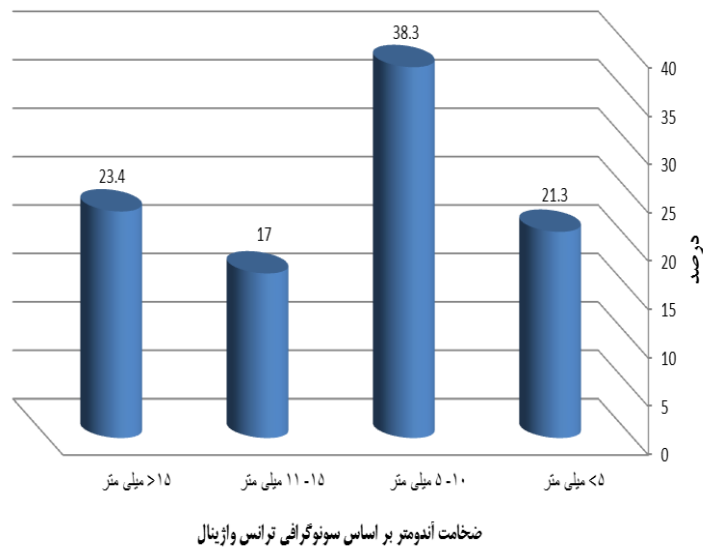
روش تشخیص	تشخیص	حساسیت (درصد)	ویژگی (درصد)	ارزش اخباری مثبت (PPV)	ارزش اخباری منفی (NPV)	دقت تشخیص (درصد)
میوم	۵۹/۵	۸۳/۲	۴۲/۲	۵۷/۴	۳۸/۴	
TVS	۵۱/۲	۷۲/۵	۶۱/۱	۳۹/۹	۴۷/۳	
آدنوکارسینوم	۰/۰	۰/۰	۰/۰	۰/۰	۰/۰	

بر اساس جدول ۵ در تشخیص افراد دارای مشکلات آندومتر (میوم، پولیپ و هیپرپلازی) از افراد فاقد مشکلات آندومتر، سونوگرافی ترانس واژینال به ترتیب دارای حساسیت و ویژگی ۵۹/۵٪ و ۶۵/۴٪ بود. ارزش اخباری مثبت و منفی نیز به ترتیب ۱۲/۱۴٪ و ۸۴/۵۸٪

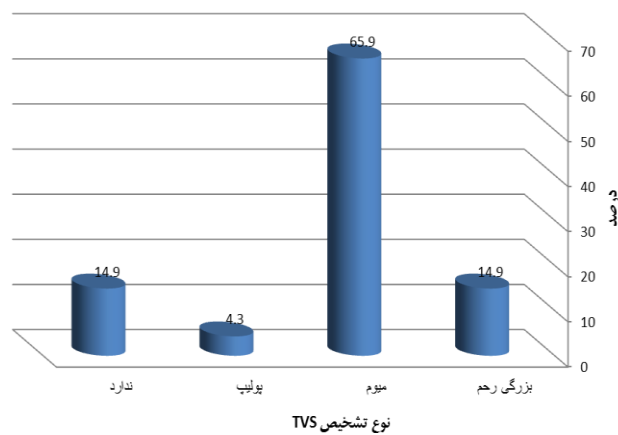
گزارش شد. حساسیت روش سونوگرافی ترانس واژینال در تشخیص صحیح افراد دارای مشکلات آندومتر (میوم، پولیپ و هیپرپلازی)، ۸۷/۵٪ و ویژگی آن نیز ۹۴/۵٪ بود. ارزش اخباری مثبت و منفی سونوگرافی ترانس واژینال نیز به ترتیب ۲۶/۵٪ و ۳۷/۸۶٪ بود.

جدول ۵- ارزش تشخیصی سونوگرافی ترانس واژینال

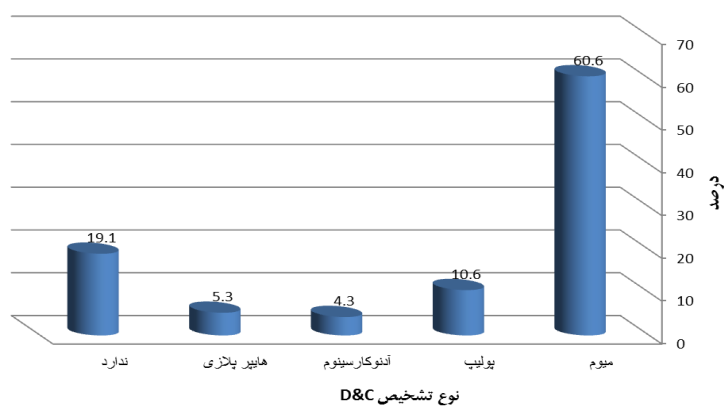
تشخیص	حساسیت (درصد)	ویژگی (درصد)	ارزش اخباری مثبت (PPV)	ارزش اخباری منفی (NPV)
تشخیص افراد دارای مشکلات آندومتر (میوم، پولیپ و هیپرپلازی) از افراد فاقد مشکلات آندومتر	۵۹/۵	۶۵/۴	۱۲/۱۴	۸۴/۵۸
تشخیص صحیح افراد دارای مشکلات آندومتر (میوم، پولیپ و هیپرپلازی)	۸۷/۵	۹۴/۵	۲۶/۵	۳۷/۸۶



نمودار ۱- ضخامت آندومتر بر اساس سونوگرافی ترانس واژینال



نمودار ۲- نوع تشخیص TVS



نمودار ۳- نوع تشخیص D&C

بحث

خونریزی غیرطبیعی رحمی یک مشکل شایع و جدی در زنان اواخر سنین باروری (به دلیل وجود بدخیمی‌ها) می‌باشد (۱) و وجود یک رویکرد منظم و منطقی برای ارزیابی و درمان ضروری به نظر می‌رسد. در صورت ادامه یافتن خونریزی علی‌رغم درمان طبی مناسب، انجام ارزیابی‌های تشخیصی بیشتر مفیدتر از انتخاب رژیم‌های درمانی دیگر می‌باشد (۱۰). از طرف دیگر در ارزیابی‌های علت خونریزی غیرطبیعی رحمی، مهم‌ترین عامل سن بیماران است؛ به طوری که آنها را در سه گروه قبل از سنین یائسگی، حوالی یائسگی و بعد از یائسگی قرار می‌دهند. در گروهی که در حوالی سنین یائسگی قرار دارند به دلیل شیوع بالای هیپرپلازی و بدخیمی آندومتر، ارزیابی آندومتر با انجام بیوپسی آندومتر و یا تعیین ضخامت آندومتر توسط سونوگرافی ترانس واژینال و نیز در صورت لزوم D&C باید انجام گیرد (۸).

سونوگرافی ترانس واژینال می‌تواند ضایعات آشکار حفره رحم و نیز نازک یا ضخیم بودن غیرطبیعی نوار آندومتری را نشان بدهد (۱۱). در زنان مبتلا به خونریزی غیرطبیعی رحمی حوالی یائسگی و پس از آن در صورتی که ضخامت آندومتر کمتر از ۴ یا ۵ میلی‌متر باشد، بیوپسی آندومتر عمدتاً غیر ضروری محسوب می‌شود، چون در این موارد خطر هیپرپلازی یا سرطان آندومتر ناچیز است (۱۲).

از D&C نیز به‌عنوان یک روش برای بررسی خونریزی‌های رحمی استفاده می‌شود. هرچند این روش گاهی به‌عنوان یک تکنیک تشخیصی مناسب است، ولی استفاده از آن زیر سؤال می‌باشد (۱۳). این روش دارای عوارضی مانند پارگی رحم بوده و هم‌چنین نیازمند انجام بیهوشی برای بیمار می‌باشد. از طرف دیگر هزینه و خطر بالاتری نسبت به سونوگرافی ترانس واژینال دارد. در ضمن در برخی موارد مانند تنگی سرویکس امکان انجام D&C از نظر تکنیکی میسر نیست (۱۴). بر اساس نتایج مطالعه حاضر ۲۰ نفر (۲۱/۳٪) افراد مورد مطالعه در بررسی سونوگرافیک ترانس واژینال دارای ضخامت آندومتر طبیعی زیر ۵ میلی‌متر و ۳۸ نفر (۴۰/۴٪) دارای

ضخامت آندومتر بالای ۱۱ میلی‌متر بودند. این مقادیر در مطالعه طهماسبی و همکاران (۲۰۱۲) به ترتیب ۳۷٪ و ۱۸٪ گزارش شد (۱۵). در مطالعه حاضر میزان تشخیص میوم با روش سونوگرافی ترانس واژینال ۶۵/۹٪ و کمی بیشتر از D&C (۶۰/۶٪) بود که با مطالعه سوبحانکار و همکاران (۲۰۱۱) همخوانی داشت (۱۶). در مطالعه حاضر حساسیت سونوگرافی ترانس واژینال برای تشخیص میوم و پولیپ به ترتیب ۵۹/۵٪ و ۵۱/۲٪ بود که با نتایج مطالعه قنبری و همکاران (۲۰۰۶)، که به ترتیب ۵۴/۵٪ و ۵۲/۲٪ بود، مشابه می‌باشد (۸). باباکان و همکاران (۲۰۱۴) نیز حساسیت روش سونوگرافی ترانس واژینال را برای تشخیص پولیپ ۵۴/۹٪ گزارش کردند که مشابه مطالعه حاضر بود (۱۹). هم‌چنین میزان حساسیت در مطالعه طهماسبی و همکاران (۲۰۱۲) ۵۰٪ بیان شد که با نتایج مطالعه حاضر مطابقت داشت (۱۵). در مطالعه الخیات و همکاران (۲۰۱۱) حساسیت سونوگرافی ترانس واژینال برای تشخیص پولیپ ۷۶/۹۲٪ و بالاتر از مطالعه حاضر بود (۱۷). اخوان تفتی و همکاران (۲۰۱۲) نیز در مطالعه خود حساسیت روش سونوگرافی ترانس واژینال را برای میوم و پولیپ به ترتیب ۱۰۰٪ و ۴۴/۵٪ گزارش کردند که با مطالعه حاضر همخوانی نداشت (۱۸). در همین مطالعه ویژگی سونوگرافی ترانس واژینال برای تشخیص میوم و پولیپ به ترتیب با ۸۳/۲٪ و ۷۲/۵٪ بود. باباکان و همکاران (۲۰۱۴) ویژگی سونوگرافی ترانس واژینال را برای پولیپ ۸۴/۹٪ گزارش کردند که کمی بالاتر از مطالعه حاضر بود (۱۹). اخوان تفتی و همکاران (۲۰۱۲) ویژگی روش سونوگرافی ترانس واژینال برای لیومیوم را ۸۷/۵٪ گزارش کردند که مشابه مطالعه حاضر بود و برای پولیپ ۱۰۰٪ گزارش کردند که بالاتر از مطالعه حاضر بود (۱۸). در مطالعه الخیات و همکاران (۲۰۱۱) و طهماسبی و همکاران (۲۰۱۲) ویژگی سونوگرافی ترانس واژینال برای تشخیص پولیپ به ترتیب ۹۱/۸۹٪ و ۹۴/۱۲٪ بیان شد که بسیار بالا می‌باشد (۱۵، ۱۷). سوبحانکار و همکاران (۲۰۱۱) ویژگی روش D&C برای تشخیص فیبروم و پولیپ را ۹۹/۴٪ و سونوگرافی ترانس واژینال را به ترتیب ۹۷/۴٪ و ۹۵/۲٪ ذکر کردند که بالاتر از مطالعه حاضر

بر اساس نتایج مطالعه حاضر، آدنوکارسینوم با روش دیلاتاسیون و کورتاژ (D&C) تشخیص داده شد و در سونوگرافی ترانس واژینال شواهدی به نفع بدخیمی مشاهده نشد. در مطالعه سوبحانکار و همکاران (۲۰۱۱) نیز ویژگی D&C در تشخیص پاتولوژی‌های رحمی بالاتر از سونوگرافی ترانس واژینال بود، ولی حساسیت کمتری نسبت به TVS داشت (۱۶). در مطالعه حاضر تشخیص موارد هیپرپلازی با روش D&C، ۵/۳٪ بود که درصد پایینی بوده و این امر لزوم انجام سونوگرافی ترانس واژینال را قبل از انجام روش D&C برای تخمین ضخامت آندومتر و کمک به تشخیص هیپرپلازی بیان می‌کند. نادری و همکاران (۲۰۰۶) نیز بر انجام سونوگرافی ترانس واژینال سرپایی به عنوان ارزیابی اولیه ضایعات آندومتر تأکید کردند تا در صورت افزایش ضخامت آندومتر از روش‌های تشخیصی دیگر نظیر هیستروسکوپی همراه با بیوپسی و D&C استفاده شود (۲۱). دکارت و همکاران (۲۰۰۲) در ارزیابی بیماران مبتلا به خونریزی قبل و بعد یائسگی به این نتیجه رسیدند که سونوگرافی و هیستروسکوپی هیچ‌کدام به تنهایی ابزار تشخیصی مناسبی برای رد بدخیمی نمی‌باشند و توصیه به انجام روش سونوگرافی ترانس واژینال شده است (۶). همچنین با استفاده از D&C، ۴ مورد آدنوکارسینوم (۴/۳٪) گزارش شد، در حالی که در سونوگرافی ترانس واژینال گزارشی به نفع بدخیمی وجود نداشت. با توجه به این که هر ۴ نفر از بیماران دارای سن بالای ۶۰ سال بودند، می‌توان گفت که انجام D&C برای رد یا تشخیص بدخیمی دوره منوپوز نسبت به دوره پری منوپوز دارای ارزش بالایی بوده و ضرورت انجام آن را در این دوره بیان می‌کند. از جمله محدودیت‌های این مطالعه این بود که تعداد افرادی که شرایط مطالعه را داشتند کم بود و به همین علت طول مدت نمونه‌گیری طولانی شد، ولی موردی از مطالعه حذف نگردید.

نتیجه‌گیری

با توجه به این که سونوگرافی ترانس واژینال برای تشخیص افراد نرمال از غیرنرمال (از نظر خونریزی) دارای ویژگی بالا و ارزش اخباری منفی بالایی می‌باشد،

بود (۱۶). در مطالعه اخوان و همکاران (۲۰۰۶) ویژگی روش D&C برای تشخیص خونریزی غیرطبیعی رحمی ۷۹/۱۶٪ بود (۲۰). طهماسبی و همکاران (۲۰۱۲) نیز نشان دادند که سونوگرافی واژینال روشی با ارزش است که تعیین می‌کند کدام یک از بیماران با خونریزی پس از یائسگی نیازمند بررسی‌های بیشتر با D&C یا بیوپسی هستند و تعداد بیماران نیازمند به اقدامات تهاجمی‌تر را به طور محسوسی کاهش می‌دهد (۱۵). این یافته‌ها ارزش بالای سونوگرافی ترانس واژینال را برای رد میوم و پولیپ نشان می‌دهد؛ به این ترتیب که از سونوگرافی ترانس واژینال برای رد مشکل میوم یا پولیپ در موارد خونریزی رحمی می‌توان استفاده کرد و انجام روش‌های تهاجمی‌تر برای رد مشکلات خونریزی رحمی در دوره پری منوپوز توصیه نمی‌شود.

در مطالعه حاضر ارزش اخباری مثبت و منفی سونوگرافی ترانس واژینال برای تشخیص میوم به ترتیب ۴۲/۲٪ و ۵۷/۴٪ و برای پولیپ به ترتیب ۶۱/۱٪ و ۳۹/۹٪ بود. باباکان و همکاران (۲۰۱۴) ارزش اخباری منفی روش سونوگرافی ترانس واژینال را برای پولیپ ۶۸/۳٪ گزارش کردند که بالاتر از مطالعه حاضر بوده و ارزش اخباری مثبت در مطالعه آنها کمتر از مطالعه حاضر بود (۱۹). در مطالعه الخیات و همکاران (۲۰۱۱) ارزش اخباری مثبت و منفی و دقت تشخیصی سونوگرافی ترانس واژینال برای تشخیص پولیپ به ترتیب ۷۶/۹۲٪، ۹۱/۸۹٪ و ۸۸٪ بیان شد که ارزش اخباری مثبت و منفی بالاتر از مطالعه حاضر بوده، ولی دقت تشخیصی کم‌تری نسبت به مطالعه حاضر دارد (۱۷). طهماسبی و همکاران (۲۰۱۲) ارزش اخباری مثبت و منفی و دقت تشخیصی سونوگرافی ترانس واژینال را در تشخیص پولیپ آندومتر به ترتیب ۸۷/۵٪، ۶۹/۷۵٪ و ۲۵/۸۱٪ گزارش کردند که نسبت به مطالعه حاضر ارزش اخباری مثبت و منفی بالاتر بوده، ولی دقت تشخیصی پایین‌تر می‌باشد (۱۵). قنبری و همکاران (۲۰۰۶) ارزش اخباری مثبت و منفی سونوگرافی ترانس واژینال را در بیماران مبتلا به خونریزی غیرطبیعی رحم مقاوم به درمان به ترتیب ۷۲٪ و ۷۰٪ ذکر کردند (۸).

غیرطبیعی پیشنهاد می‌شود. در صورت عدم تشخیص مشکلات بیمار با این روش، به‌عنوان قدم بعدی می‌توان از روش D&C برای بررسی کامل‌تر استفاده کرد.

تشکر و قدردانی

بدین‌وسیله از ریاست محترم مرکز آموزشی درمانی علوی و کادر محترم درمانگاه تخصصی زنان و پاتولوژی و سونوگرافی که در اجرای این طرح ما را یاری کردند تشکر و قدردانی می‌شود.

می‌تواند به‌عنوان قدم اول تشخیصی برای رد مشکلات شایع در این دوره پیشنهاد شود. همچنین با توجه به حساسیت و ویژگی بالای سونوگرافی ترانس واژینال در تشخیص افراد غیر نرمال (دارای خونریزی غیر طبیعی)، ارزش بالای این روش برای تشخیص علت خونریزی را مشخص می‌کند و به همین دلیل می‌توان تأکید کرد که سونوگرافی ترانس واژینال به‌علت داشتن هزینه پایین و خطرات کم‌تر از نظر تهاجمی بودن، به‌عنوان اولین قدم برای بررسی بیماران دارای خونریزی

منابع

1. Getpook C, Wattanakumtornkul S. Endometrial thickness screening in premenopausal women with abnormal uterine bleeding. *J Obstet Gynaecol Res* 2006; 32(6):588-92.
2. Speroff L, Fritz M. *Clinical gynecologic endocrinology and infertility*. 8th ed. Philadelphia: Lippincott Williams & Wilkins; 2011. P. 659.
3. Speroff L, Fritz MA. *Clinical gynecology endocrinology and infertility*. Philadelphia: Lippincott Williams & Wilkins; 2005.
4. Gale A, Dey P. Postmenopausal bleeding. *Menopause Int* 2009; 15(4):160-4.
5. Medverd JR, Dubinsky TJ. Cost analysis model: US versus endometrial biopsy in evaluation of peri- and postmenopausal abnormal vaginal bleeding. *Radiology* 2002; 222(3):619-27.
6. Deckardt R, Lueken RP, Gallint A, Moller CP, Busche D, Nugent W, et al. Comparison of transvaginal ultrasound, hysteroscopy, and dilation and curettage in diagnosis of abnormal vaginal bleeding and intrauterine pathology in perimenopausal and post menopausal women. *J Am Assoc Gynecol Laparosc* 2002; 9(3):227-82.
7. Mihm LM, Quick VA, Brumfield JA, Connors AF Jr, Finnerty JJ. The accuracy of endometrial biopsy and saline sonohysterography in the determination of the cause of abnormal uterine bleeding. *Am J Obstet Gynecol* 2002; 186(5):858-60.
8. Ghanbari Z, Hajibarati B, Fazaeli M, Mahdizadeh P, Dadyar M. A comparison of endometrial biopsy, transvaginal ultrasonography and dilation and curettage in diagnosis of abnormal uterine bleeding. *Tehran Univ Med J* 2006; 64(3):102-8. (Persian).
9. Babaki Fard F, Zarrabee V, Majlesee Koopaie M. Evaluation of hysterosonography in determining the causes of perimenopausal abnormal uterine bleeding. *Razi J Med Sci* 2001; 8(24):136-40. (Persian).
10. Speroff L, Fritz M. *Clinical gynecologic endocrinology and infertility*. 8th ed. Philadelphia: Lippincott Williams & Wilkins; 2011. P. 644-5.
11. Sanders RC, Winter TC. *Clinical sonography a practical guide*. 4th ed. Philadelphia: Lippincott Williams & Wilkins; 2007. P: 283.
12. Speroff L, Fritz M. *Clinical gynecologic endocrinology and infertility*. Trans: Voldan M, Ghorbani M, Ghouran O. 8th ed. Tehran: Arjomand Publishers; 2011. P. 659. (Persian).
13. Berek J. *Berek & Novak gynecology*. Trans: Voldan M, Mansouri Rad A. 15th ed. Tehran: Arjomand Publishers; 2012. P. 521. (Persian).
14. Danforth DN. *Danforth's obstetrics and gynecology*. 10th ed. Philadelphia: Lippincott Williams & Wilkins; 2008. P. 181-90.
15. Tahmasebi M, Imen M, Razi T. Comparing of the results of transvaginal ultrasonography with dilatation and curettage findings in evaluation of endometrial cancer in women with postmenopausal bleeding. *Jundishapur Sci Med J* 2012; 11(3):229-40. (Persian).
16. Dasgupta S, Chakraborty B, Karim R, Aich RK, Mitra PK, Ghosh TK. Abnormal uterine bleeding in perimenopausal age: diagnostic options and accuracy. *J Obstet Gynecol India* 2011; 61(2):189-94.
17. El-khayat W, Sleet ME, Mahdi EY. Comparative study of transvaginal sonography and hysteroscopy for the detection of pathological endometrial lesions in women with perimenopausal bleeding. *Middle East Fertil Soc J* 2011; 16(1):77-82.
18. Akhavan Tafti M, Davar R, Nafisi Moghaddam R, Lotfi MH, Panahandeh Ali M. Comparing findings of transvaginal ultrasonography and endometrial histopathology in patients with abnormal uterine bleeding. *Iran J Obstet Gynecol Infertil* 2012; 15(21):7-13. (Persian).

19. Babacan A, Gun I, Kizilaslan C, Ozden O, Muhcu M, Mungen E, et al. Comparison of transvaginal ultrasonography and hysteroscopy in the diagnosis of uterine pathologies. *Int J Clin Exp Med* 2014; 7(3):764-9.
20. Akhavan S, Lotfi M, Mohammadi SR. Sensitivity and specificity of dilation and curettage for diagnosis of abnormal uterine bleeding. *Yafteh* 2006; 8(2):83-8.
21. Naderi T, Ashraf GT, Bahrampoor A, Mehri MI. Comparison of the diagnostic accuracy of pipelle biopsy, dilatation and curettage and hysterectomy in detection of endometrial lesions. *J Kerman Univ Med Sci* 2006; 13(3):159-63. (Persian).