گزارش یک مورد نادر از میکسومای تخمدان در یک زن ۲۳ ساله: روند تشخیص و درمان

دکتر امیرحسین جعفریان[۱]، دکتر المیرا تیموری[۲*]، دکتر مرجانه فرازستانیان[۳]

۱. استاد گروه پاتولوژی، مرکز تحقیقات مولکولار پاتولوژی سرطان، دانشکده پزشکی، دانشگاه علوم پزشکی مشهد، مشهد، ایران.
۲. دستیار تخصصی پاتولوژی، دانشکده پزشکی، دانشگاه علوم پزشکی مشهد، مشهد، ایران.
۳. دانشیار گروه زنان و مامایی، دانشکده پزشکی، دانشگاه علوم پزشکی مشهد، مشهد، ایران.

تاریخ دریافت: ۱۴۰۳/۱۰/۰۳ **تاریخ پذیرش:** ۱۴۰۴/۰۱/۰۷

خلاصه

مقدمه: میکسومای تخمدان، یک نئوپلاسم خوش‌خیم و نادر با ویژگی‌های اختصاصی در بین تومورهای تخمدان است. این تومور به‌دلیل شباهت‌های بافتی به فیبروم‌های ادماتوز و سارکوم‌های میکسوئید ممکن است با سایر توده‌های تخمدانی اشتباه گرفته می‌شود. در این مطالعه یک مورد نادر میکسومای تخمدان گزارش می‌شود.

معرفی بیمار: بیمار خانمی ۲۳ ساله با تشدید درد مزمن شکمی بود که به اورژانس بیمارستان امام رضا مشهد مراجعه کرد. در سونوگرافی، ساختار سیستیک کمپلکس با اکوی هموژن دارای حدود خارجی صاف و منظم به ابعاد ۱۷۷×۱۳۳×۹۲ میلی‌متر و حجم تقریبی ۱۱۵۰ میلی‌لیتر در آدنکس مشاهده شد، درحالی‌که تخمدان چپ به‌طور مجزا قابل مشاهده نبود. در سی تی اسکن، کانون سیستیک دارای اینهنسمنت پریفرال در فاز پست کنتراست با حاشیه ندولار به ابعاد ۱۲۶×۱۶۱×۸۸ میلی‌متر در مجاورت بوردر فوقانی رحم و مثانه مشاهده شد. آزمایشات بیوشمیایی خون نرمال و آزمایش هورمونی BHCG منفی بود. در میان تومور مارکرها، CA125 افزایش داشت. با توجه به این مشاهدات، عمل جراحی برداشتن توده انجام گرفت. در بررسی ماکروسکوپی، توده تخمدان به ابعاد ۸×۱۲×۱۶ سانتی‌متر، در برش سالید کیستیک با نمای میکزوئید و کانون‌های گسترده خونریزی بود. در بررسی میکروسکوپی، مقاطعی از نئوپلاسم میکزوئید با طرح رشد سالید و لبوله ساخته شده از سلول‌های گرد تا دوکی آرام با آتیپی خفیف بدون میتوز قابل توجه و بدون نکروز بود و در بافت زمینه‌ای، عروق فراوان کوچک چیکن وایر مشاهده شد. بررسی ایمنوهیستوشیمی تنها برای اکتین مثبت بود.

نتیجه‌گیری: این مطالعه که اولین گزارش میکسومای تخمدان در ایران است نشان می‌دهد که علائم بالینی غیراختصاصی تومور ممکن است منجر به اشتباه در تشخیص بیماری و طولانی شدن روند بیماری گردد. بنابراین در موارد مشابه باید به‌دنبال یافته‌های تصویربرداری جهت تشخیص قطعی بیماری، آزمایش‌های هیستوپاتولوژی و ایمنوهیستوشیمی انجام گیرد.

کلمات کلیدی: آنتی‌ژن، اکتین، میکسوما، درد شکمی، نئوپلاسم تخمدان، CA125

* **نویسنده مسئول مکاتبات:** دکتر المیرا تیموری؛ دانشکده پزشکی، دانشگاه علوم پزشکی مشهد، مشهد، ایران. **تلفن:** ۳۸۰۲۲۲۱۳-۰۵۱؛ **پست الکترونیک:** Elmira_teymouri@yahoo.com

مقدمه

میکسومای تخمدان، یک نئوپلاسم خوش‌خیم نادر است که ویژگی‌های خاصی در میان تومورهای تخمدان دارد. از مشخصات میکسومای تخمدان، وجود استرومای میکسوئید غنی از اسید موکوپلی ساکاریدها می‌باشد و به‌دلیل شباهت‌های بافتی به فیبروم‌های ادماتوز و سارکوم‌های میکسوئید، اغلب با سایر توده‌های تخمدانی اشتباه گرفته می‌شود (۱). اصطلاح میکسوما برای اولین بار توسط رودولف ویرچو در قرن نوزدهم معرفی شد و عمدتاً به تومورهایی اشاره دارد که از بافت‌های مزانشیمی از جمله قلب، بافت‌های نرم و استخوان به‌وجود می‌آیند (۲). با این‌حال، وقوع میکسوما در تخمدان بسیار نادر است و تاکنون موارد محدودی از این نوع تومور منتشر شده است (۹-۱).

از نظر بافت‌شناسی، میکسومای تخمدان با الگوی رشد غیرنفوذی و فقدان فعالیت میتوزی یا آتیپی سیتولوژیکی مشخص می‌شود (۳، ۱۰). این ویژگی‌های خوش‌خیم، هرچند به خودی خود نشان‌دهنده خطر کم این تومورها هستند، اما نمی‌توانند از اهمیت بالینی آن‌ها بکاهند، زیرا میکسومای تخمدان ممکن است با علائم غیراختصاصی بروز کند که تشخیص آن‌ها را به چالش می‌کشد. با توجه به نادر بودن این تومورها، تعداد اندکی از مطالعات جامع با تمرکز بر تظاهرات بالینی، استراتژی‌های مدیریتی و نتایج بلندمدت بیماران مبتلا به میکسومای تخمدان منتشر شده است. در این مقاله، موردی از یک زن جوان معرفی می‌شود که بعد از چندین ماه تجربه دردهای مزمن شکمی، تشخیص میکسومای تخمدان برای او قطعی شد. اطلاعات حاصل از این مطالعه می‌تواند به تکمیل داده‌های موجود درباره میکسومای تخمدان کمک کند و درک بهتری از این بیماری ارائه دهد.

معرفی بیمار

بیمار خانمی ۲۳ ساله و متأهل بود که به‌دلیل درد شکمی شدید و متناوب به درمانگاه امام حسین مشهد مراجعه کرد و با تشخیص عفونت و مشکل گوارشی، تحت درمان قرار گرفت. با این‌حال بیمار بهبود نیافت و بعد از گذشت ۷ ماه از شروع دردهای متناوب که با فاصله حدود ۱۰ روز شروع و تا ۲ روز ادامه پیدا کرده بود، بیمار به‌دلیل درد شدید شکمی به اورژانس منتقل گردید. در سونوگرافی اولیه، مایع آزاد با حجم متوسط در شکم، تخمدان راست ۵۵×۲۱ میلی‌متر، تخمدان چپ ۴۴×۲۵ میلی‌متر، کانون مولتی کیستیک هتروژن دارای فلوی عروقی در پریفرال به ابعاد ۷۶×۱۵۴ میلی‌متر در قدام رحم بالای مثانه گزارش شد. همچنین در سی تی اسکن، کانون کیستیک دارای اینهنسمنت پریفرال در فاز پست کنتراست با حاشیه ندولار به ابعاد ۱۲۶×۱۶۱×۸۸ میلی‌متر در مجاورت بوردر فوقانی رحم و مثانه منجر به کانجسشن لگنی گزارش شد. آزمایشات بیوشمیایی خون نرمال و آزمایش هورمونی BHCG منفی بود. در میان تومور مارکرهای اندازه‌گیری شده شامل CEA، CA125، CA19-9، HE4 و AFP غیر از CA125 با مقدار ۲۸۳/۲ واحد بر میلی‌لیتر، سایر مارکرها در محدوده نرمال بودند. در سونوگرافی ترانس واژینال و ترانس ابدومینال، رحم به ابعاد ۷۹×۳۱ میلی‌متر با اکوی هموژن میومتریال و ضخامت آندومتر ۷ میلی‌متر مشاهده شد. کاویته آندومتر فاقد تجمع مایع یا پولیپ بود. تخمدان راست با ابعاد نرمال مشاهده شد. همچنین ساختار سیستیک کمپلکس با ارجحیت جزء سیستیک دارای حدود خارجی صاف و منظم به ابعاد ۱۷۷×۱۳۳×۹۲ میلی‌متر و حجم تقریبی ۱۱۵۰ میلی‌لیتر در حد واسط رحم و مثانه مشاهده شد. جزء سالید به‌صورت یک ریم پریفرال ضخیم با ضخامت متغیر و حداکثر ۴۰ میلی‌متر در سیست ذکر شده مشاهده گردید. این جزء سیستیک با اکوی هموژن قابل مشاهده بود. تخمدان چپ به‌طور مجزا مشاهده نشد. با توجه به یافته‌های تصویربرداری، عمل جراحی بر روی بیمار انجام گرفت و به‌دنبال انجام فروزن سکشن، توده تخمدان چپ جهت آزمایش پاتولوژی ارسال گردید. مشاهدات ماکروسکوپی شامل توده تخمدان به ابعاد ۸×۱۲×۱۶ سانتی‌متر، در برش سالید سیستیک که جزء سالید با نمای میکزوئید با کانون‌های گسترده خونریزی بود. در بررسی میکروسکوپی،

مقاطعی از نئوپلاسم میکزوئید با طرح رشد سالید و لبوله ساخته شده از سلول‌های گرد تا دوکی آرام با آتیپی خفیف بدون میتوز قابل توجه و بدون نکروز مشاهده شد و در بافت زمینه‌ای، عروق فراوان کوچک چیکن وایر مشهود بود (شکل ۱).

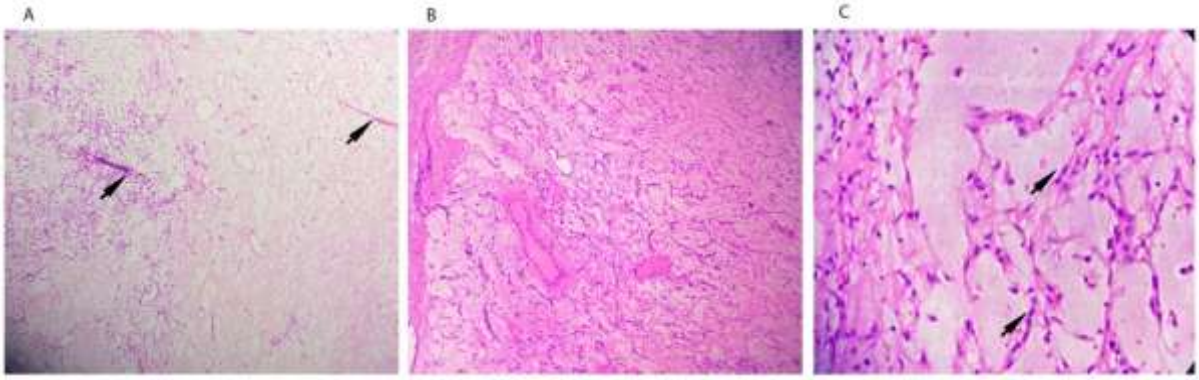

شکل ۱- هیستوپاتولوژی با رنگ‌آمیزی هماتوکسیلین- ائوزین (E&H). تصاویر A و B با بزرگ‌نمایی ۱۰۰ نشان‌دهنده سلول‌های پراکنده دوکی شکل در زمینه میکسوئیدی و عروق چیکن وایر (علامت پیکان). تصویر C نمای با بزرگ‌نمایی ۴۰۰ که سلول‌های دوکی شکل با علامت پیکان نشان داده شده است.

بر اساس این مشاهدات، تشخیص میکسومای تخمدان مطرح شد. در بررسی ایمنوهیستوشیمی، اکتین به‌صورت فوکال مثبت شد (جدول ۱ و شکل ۲).

جدول ۱- مارکرهای ایمنوهیستوشیمی مورد بررسی در این مطالعه

مارکر	نتیجه
Inhibin	منفی
Calretinin	منفی
SALL4	منفی
Actin	مثبت فوکال

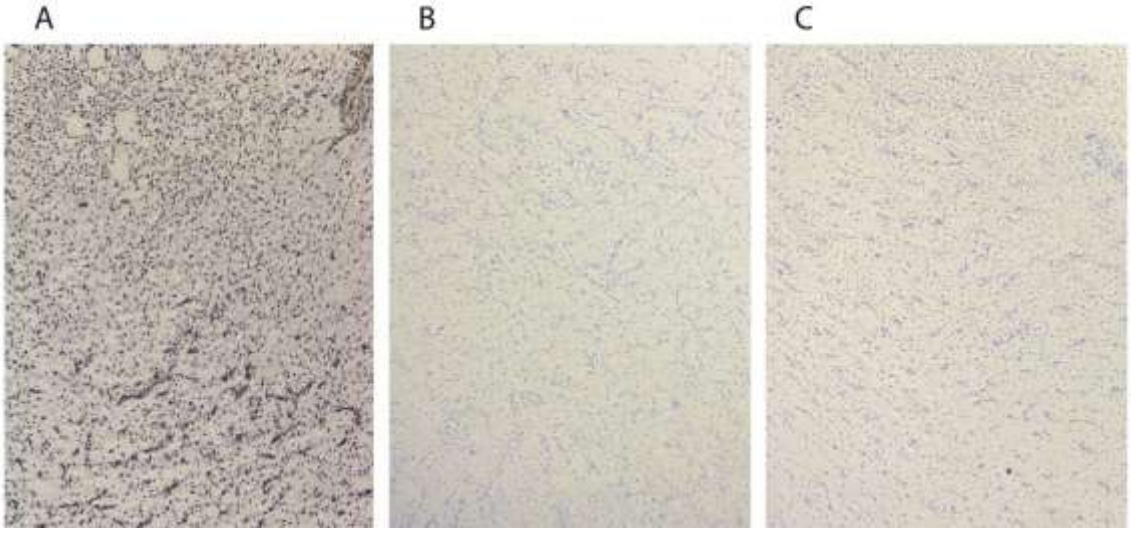

شکل ۲- ایمنوهیستوشیمی با استفاده از آنتی‌بادی‌های نشان‌دار اختصاصی مارکرهای مورد بررسی. تصویر A مثبت برای اکتین. تصویر B منفی برای کالرتینین. تصویر C منفی برای SALL4

بحث

در این مطالعه، خانمی ۲۳ ساله مبتلا به میکسومای تخمدان معرفی شد که مهم‌ترین شکایت او، درد مزمن در ناحیه شکمی بود. میکسومای تخمدان معمولاً در زنان در گروه سنی باروری مشاهده می‌شود. سن بیماران مبتلا به میکسومای تخمدان به‌طور قابل توجهی متفاوت بوده است و مواردی از سن ۶۵-۱۲ سال گزارش شده است (۱، ۶، ۸، ۹، ۱۱). در یکی از مطالعات، میانگین سنی بیماران ۳۳ سال اعلام شده بود (۳). این تنوع سنی در ابتلاء به بیماری، نیاز به آگاهی از این وضعیت را در گروه‌های سنی مختلف برجسته می‌کند. میکسومای تخمدان می‌تواند با علائم بالینی متنوعی تظاهر کند که اغلب منجر به چالش-هایی در تشخیص می‌شود. به‌عنوان مثال، بیمار این مطالعه بعد از گذشت ۷ ماه از شروع دردها، به تشخیص بیماری رسید. بیماران ممکن است ناراحتی شکمی، درد در ناحیه لگن یا سیکل‌های قاعدگی نامنظم را تجربه کنند و در برخی موارد که تومور بدون علامت است، ممکن است به‌طور تصادفی در حین تصویربرداری شناسایی شوند (۳-۱، ۶).

تکنیک‌های تصویربرداری مانند سونوگرافی و سی تی اسکن می‌توانند نقش مهمی در تشخیص اولیه بیماری داشته باشند و اغلب توده‌های کیستیک یا سالید را در بیماران نشان می‌دهند (۱، ۶). در این مطالعه نیز به‌دنبال تصویربرداری، ساختار سالید سیستیک در بیمار در ناحیه آدنکس مشاهده شده بود.

در رابطه با میکسومای تخمدان، مارکرهای توموری تخمدان و بررسی‌های بیوشیمیایی روتین آزمایشگاهی معمولاً در محدوده نرمال هستند (۴-۱، ۶، ۱۱). با این‌حال، در این مطالعه افزایش سطح مارکر توموری CA125 در خون بیمار مشاهده شد. بررسی CA125 تنها در مطالعه کومار و همکاران (۲۰۱۱) گزارش شد که سطح آن در محدوده نرمال بود (۶). افزایش سطح CA125 با تومورهای بدخیم تخمدان مرتبط است، با این وجود در شرایط وجود تومور خوش‌خیم نیز می‌تواند سطح آن افزایش یابد. بنابراین ادغام CA125 با سایر پارامترهای بالینی و روش‌های تصویربرداری موردنیاز است (۱۲).

در این گزارش همانطور که در بررسی ماکروسکوپیک تومور مشاهده شد، میکسومای تخمدان برخلاف سایر تومورهای استرومایی تخمدان غالباً سیستیک هستند و تومور در سطح برش خورده ظاهری ژلاتینی دارد (۳-۱، ۶). تومورهای میکسومای تخمدان با اندازه‌ای مختلف بین ۲۲-۵ سانتی‌متر گزارش شده‌اند (۳-۱، ۶، ۱۱). بر این اساس تومور میکسومای شناسایی شده در این مطالعه با قطر ۱۶ سانتی‌متر، جزء بزرگ‌ترین تومورهایی است که تاکنون گزارش شده است. با توجه به گذشت ۷ ماه از شروع علائم تا تشخیص بیماری، این حجم از رشد را می‌توان متصور بود.

از نظر بافت‌شناسی، میکسومای تخمدان یک تومور هایپوسلولار است که در یک زمینه میکسوئید بدون الگوی رشد اینفیلتراتیو، فعالیت میتوزی، آتیپی سیتولوژیک یا نکروز ایجاد می‌شود (۳، ۱۰). این ویژگی‌ها منطبق بر یافته‌های بافت‌شناسی این مطالعه می‌باشد. سلول‌های دوکی شکل در مطالعات دیگر نیز گزارش شده است (۱، ۶). در این مطالعه در بافت زمینه‌ای، عروق فراوان و کوچک چیکن وایر مشاهده شد که از این جهت مشابه مطالعه کومار و همکاران (۲۰۱۱) بود که در نمای میکروسکوپیک، تعداد زیادی رگ‌های خونی مویرگی با آرایش پلکسیفرم در ماتریکس میکسوئید را گزارش کرده بودند (۶).

میکسومای تخمدان دارای رنگ‌آمیزی مثبت برای ویمنتین و اکتین ماهیچه صاف و منفی برای دسمین، اینهیبین، سیتوکراتین‌ها و پروتئین S100 می‌باشد که آنها را از سایر تومورها متمایز می‌کند (۱، ۳). همانطور که در این مطالعه مشاهده شد، رنگ‌آمیزی ایمونوهیستوشیمی مثبت برای اکتین و منفی برای سایر مارکرهای مورد بررسی، تأییدی بر شناسایی تومور میکسومای تخمدان بود.

میکسومای تخمدان در اکثریت موارد گزارش شده غیرتهاجمی بوده است، با این‌حال مدت زمان موارد پیگیری در مطالعات محدود می‌باشد (۲، ۳، ۶). در میان مقالات منتشر شده، تاکنون ۴ بیمار با دوره زمانی

پیگیری بالای ۱۰ سال بدون هیچ شواهدی از بازگشت بیماری گزارش شده‌اند (۳، ۶، ۱۱). تنها در مطالعه تتو و بننفانت (۱۹۹۱) عود بیماری برای یکی از بیماران با تشخیص میکسومای تخمدان اتفاق افتاده بود (۱۱). با توجه به اینکه بیمار در این مطالعه به تازگی تشخیص داده شده بود، در حال حاضر در رابطه با عود بیماری نمی‌توان اظهارنظر کرد.

تشخیص افتراقی میکسومای تخمدان شامل آنژیومیکسوما، فیبروما (با دژنراسیون گسترده میکسوئید)، ضایعات اولیه استرومایی تخمدان حاوی مقادیر زیادی ماتریکس میکسوئید (مانند ادم مسیو تخمدان) و همچنین ضایعات استرومایی غیرتخمدانی است که عموماً بدخیم هستند (۴، ۶، ۷). در ادم مسیو تخمدان‌ها، ساختارهای باقی‌مانده استرومایی و بین سلولی طبیعی تخمدان همراه با منفی بودن موسین در بافت همبند در اطراف بافت ادماتوز مشاهده می‌شود. فیبروما با دژنراسیون میکسوئید در برخی از نواحی از بافت فیبری طبیعی تشکیل شده است. آنژیومیکسوم تهاجمی ممکن است معمولاً با یافته‌های ایمونوهیستوشیمی و ساختاری مشابه میکسومای تخمدان باشد. در آنژیومیکسومای تهاجمی، مرزهای نفوذی با حاشیه پیش‌رونده به بافت چربی اطراف همراه با یک الگوی عروقی دیواره ضخیم قابل شناسایی است. در آنژیو میکسوما، ماتریکس بین سلولی رنگ‌آمیزی ضعیف با آلسین بلو را نشان می‌دهد، در حالی که رنگ‌آمیزی مثبت متراکم در میکسومای تخمدان به‌دلیل وجود اسید هیالورونیک قابل مشاهده است (۳، ۶، ۷).

نتیجه‌گیری

در این مطالعه موردی، روند تشخیصی و درمانی خانمی جوان با بیماری میکسومای تخمدان گزارش گردید. این مطالعه نشان می‌دهد که عامل محدود کننده در این بیماری، وجود علائم غیراختصاصی است که ممکن است در تشخیص قطعی بیماری چندین ماه تأخیر ایجاد کند تا جایی که بیمار در شرایط اورژانسی به بیمارستان مراجعه کرده بود. در عین حال با توجه به اندازه تومور، انجام یک معاینه بالینی می‌توانست نشان دهنده وجود توده در بیمار باشد و به انجام آزمایشات تکمیلی و تشخیص نهایی و درمان تسریع ببخشد. همچنین در این مطالعه مشاهده شد که با نتایج حاصل از تصویربرداری و آزمایشات مربوط به مارکرهای سرطان و بیوشیمیایی نمی‌توان به تشخیص قطعی رسید و تشخیص نهایی میکسومای تخمدان، نیازمند مشاهدات هیستولوژی و ایمنوهیستوشیمی می‌باشد. در رابطه با موارد آینده باید آگاهی‌رسانی در رابطه با مراجعه بیماران جهت انجام معاینات منظم و همچنین هماهنگی بین رشته‌ای بین متخصصین تصویربرداری، بیماری‌های زنان و آنکولوژیست‌ها انجام گیرد.

تعارض منافع

هیچ یک از نویسندگان این مقاله، تعارض منافعی برای انتشار این مقاله نداشتند.

ملاحظات اخلاقی

این مطالعه با رعایت حفظ هویت بیمار انجام گرفته است.

مشارکت نویسندگان

دکتر المیرا تیموری در جمع‌آوری اطلاعات، نوشتن مقاله، انجام آزمایشات؛ دکتر امیرحسین جعفریان در جمع‌آوری اطلاعات، مرور مقاله، انجام آزمایشات و دکتر مرجانه فرازستانیان در مرور مقاله و انجام آزمایشات مشارکت داشته‌اند.

منابع

1. Bedir R, Yılmaz R, Calapoğlu AS. Myxoma of the Ovary. Balkan Medical Journal 2018; 35(1):120-1.
2. Majmudar B, Kapernick PS, Phillips RS. Ovarian myxoma. Human Pathology 1978; 9(6):723-5.
3. Eichhorn JH, Scully RE. Ovarian myxoma: clinicopathologic and immunocytologic analysis of five cases and a review of the literature. International journal of gynecological pathology 1991; 10(2):156-69.
4. Costa MJ, Thomas W, Majmudar B, Hewan-Lowe K, Roth LM. Ovarian myxoma: ultrastructural and immunohistochemical findings. Ultrastructural Pathology 1992; 16(4):429-38.
5. Kim MA, Kim JH, Ro JY, Ahn G, Park IA. Myxoma of the Ovary with Uncertain Malignant Potential: A Case Report. Journal of Pathology and Translational Medicine 2004; 38(6):434-7.
6. Kumar R, Dey P, Nijhawan R. Myxoma of ovary: an uncommon entity. Archives of gynecology and obstetrics 2011; 284:1317-9.
7. Roth LM, Gaba AR, Cheng L. The pathogenesis of ovarian myxoma: a neoplasm sometimes arising from other ovarian stromal tumors. International Journal of Gynecological Pathology 2013; 32(4):368-78.
8. Meng ZQ, Yan SP, Xu Y, Chen KS. Ovarian myxoma and sclerosing stromal tumor: report of a case. Zhonghua bing li xue za zhi= Chinese journal of pathology 2023; 52(11):1177-9.
9. Vallerie A, LeCompte L, Muenster O, Regard M. Ovarian Myxoma Mimicking Mucinous Cystadenocarcinoma in a Prepubertal Girl. Journal of Pediatric and Adolescent Gynecology 2014; 27(2):e31-2.
10. Rywlin AM. Alcian blue in the differential diagnosis between myxoma of the ovary and massive ovarian edema. Human Pathology 1979; 10(3):357-.
11. Têtu B, Bonenfant JL. Ovarian myxoma: a study of two cases with long-term follow-up. American journal of clinical pathology 1991; 95(3):340-6.
12. Patil NJ, Mane A, Hulwan AB, Khan MA, Umar H, Umar Sr H. Evaluation of Serum Cancer Antigen (CA)-125 Levels as a Biomarker for Ovarian Lesions: Correlation With Histopathological Diagnosis and Clinical Outcomes. Cureus 2024; 16(7).

A rare case report of ovarian myxoma in a 23-year-old woman: Diagnosis and treatment

Amirhossein Jafarian[1], Elmira Teymouri[2*], Marjaneh Farazestanian[3]

1. Professor, Department of Pathology, Cancer Molecular Pathology Research Center, Faculty of Medicine, Mashhad University of Medical Sciences, Mashhad, Iran.
2. Resident, Department of Pathology, Faculty of Medicine, Mashhad University of Medical Sciences, Mashhad, Iran.
3. Associate Professor, Department of Obstetrics and Gynecology, Faculty of Medicine, Mashhad University of Medical Sciences, Mashhad, Iran.

Received: Dec 23, 2024 **Accepted:** Mar 27, 2025

Abstract

Introduction: Ovarian myxoma is a rare benign neoplasm with specific features among ovarian tumors. It may be confused with other ovarian masses due to its histological similarities to edematous fibromas and myxoid sarcomas. In this paper, a rare case of ovarian myxoma is reported.

Case presentation: The patient was a 23-year-old woman presented with worsening chronic abdominal pain to the emergency department of Imam Reza hospital. Ultrasound showed a complex cystic structure with homogeneous echo, smooth and regular external borders, measuring 177×133×92 mm and an approximate volume of 1150 ml in the adnexa, while the left ovary was not visible separately. CT scan showed a cystic focus with peripheral enhancement in the post-contrast phase with a nodular margin measuring 126×161×88 mm adjacent to the upper border of the uterus and bladder. Blood biochemical tests were in normal ranges and the BHCG hormonal test was negative. Among the tumor markers, CA125 was high. According to these observations, the mass was removed by surgical procedure. In the macroscopic examination, the ovarian mass, measuring 8×12×16 cm, was solid cystic with a myxoid appearance and extensive foci of hemorrhage. In microscopic examination, sections of myxoid neoplasm with a solid and lobular growth pattern made of round to spindle cells with mild atypia without notable mitosis and necrosis were observed, and abundant small chicken wire vasculature was observed in the background tissue. Immunohistochemical examination was positive only for actin.

Conclusion: This study, which is the first report of ovarian myxoma in Iran, shows that nonspecific clinical presentation of this tumor may lead to misdiagnosis and longer progress of the disease. Therefore, in similar cases, imaging findings should be obtained, followed by histopathology and immunohistochemistry tests to diagnose the disease definitively.

Keywords: Abdominal pain, Actins, Antigen, CA125, Myxoma, Ovary neoplasm

► **Please cite this article as:**
Jafarian A, Teymouri E, Farazestanian M. A rare case report of ovarian myxoma in a 23-year-old woman: Diagnosis and treatment. **Iran J Obstet Gynecol Infertil** 2025; 28(1):78-84. **DOI:** 10.22038/ijogi.2025.86060.6358