

تومور تروفوبلاستیک اپی تلوئید با متاستاز به گره‌های لنفاوی: گزارش موردی

دکتر صدیقه قاسمیان دیزج‌مهر^{۱*}، دکتر شهرزاد شیخ‌حسینی^۲، دکتر ستاره
اخوان^۳، دکتر معصومه صفایی^۴، دکتر فرزانه رشیدی فکاری^۵

۱. استادیار گروه زنان و مامایی، دانشکده پزشکی، دانشگاه علوم پزشکی ارومیه، ارومیه، ایران.
۲. استادیار گروه انکولوژی زنان، بیمارستان ولیعصر، دانشکده پزشکی، دانشگاه علوم پزشکی تهران، تهران، ایران.
۳. دانشیار گروه انکولوژی زنان، بیمارستان ولی عصر، دانشکده پزشکی، دانشگاه علوم پزشکی تهران، تهران، ایران.
۴. استادیار گروه پاتولوژی، انستیتو سرطان‌شناسی، بیمارستان امام خمینی، دانشکده پزشکی، دانشگاه علوم پزشکی تهران، تهران، ایران.
۵. استادیار گروه مامایی، دانشکده پزشکی، دانشگاه علوم پزشکی خراسان شمالی، بجنورد، ایران.

تاریخ دریافت: ۱۳۹۹/۰۸/۱۴ تاریخ پذیرش: ۱۳۹۹/۱۱/۰۸

خلاصه

مقدمه: تومور تروفوبلاستیک اپی تلوئید، از دسته تومورهای با منشأ تروفوبلاست جفتی است که با توجه به نادر بودن، گزارش شیوع آن سخت است و از نظر درگیری سگمان تحتانی رحم و سرویکس نسبت به دیگر توده‌های تروفوبلاستیک، منحصر به فرد است. رفتار بالینی مشابه، با تومور جایگاه جفت از نظر رشد آهسته، مقدار اندک HCG و مقاومت به شیمی‌درمانی دارد، لذا درمان جراحی کامل همیشه اولین رویکرد انتخابی است. در این مقاله یک مورد نادر تومور تروفوبلاستیک اپی تلوئید با متاستاز به گره‌های لنفاوی گزارش شد.

معرفی بیمار: خانمی ۴۹ ساله با سابقه سه حاملگی، با شکایت منوراژی در ۴ ماه اخیر و تشدید آن، تحت کورتاژ اورژانسی قرار گرفت که جواب پاتولوژی آن محصولات حاملگی گزارش شد، ولی با توجه به عدم بهبودی خونریزی و ثابت ماندن سطح HCG در حد ۴۰ میلی‌یونیت در میلی‌لیتر، کاندید هیستریکتومی شد که جواب پاتولوژی تومور تروفوبلاستیک اپی تلوئید گزارش شد.

نتیجه‌گیری: خونریزی واژینال غیرطبیعی می‌تواند علامتی از حاملگی طبیعی یا غیرطبیعی باشد و باید آزمایش HCG درخواست و بررسی شود. اغلب با تشخیص نادرست یا تأخیر در تشخیص همراه است که منجر به سوء مدیریت بیماری و کاهش در بقای آن می‌شود. لذا باید در تشخیص بیماری‌های مولار، با توجه به مقاومت به شیمی‌درمانی، بهترین و کامل‌ترین رویکرد جراحی برای بیمار انجام گیرد.

کلمات کلیدی: تومور تروفوبلاستیک اپی تلوئید، تومور جایگاه جفت، کوریوکارسینوما

* نویسنده مسئول مکاتبات: دکتر صدیقه قاسمیان دیزج‌مهر؛ دانشکده پزشکی، دانشگاه علوم پزشکی ارومیه، ارومیه، ایران. تلفن: ۰۹۱۴۴۷۱۲۹۰۱؛ پست الکترونیک: dr.ghassemian@yahoo.com

مقدمه

بیماری تروفوبلاستیک بارداری (GTD)^۱، طیفی از توده‌های خوش‌خیم و بدخیم با منشأ جفتی است که از تروفوبلاست‌های پرزی و خارج پرزی منشأ می‌گیرد و در گروه بدخیم، مول مهاجم، کوریوکارسینوما، تومور تروفوبلاستیک جایگاه جفت (PSTT)^۲ و تومور تروفوبلاستیک اپی‌تلوئید (ETTs)^۳ قرار دارد. مول مهاجم و کوریوکارسینوما از تروفوبلاست‌های پرزی منشأ می‌گیرند، در حالی که منشأ PSTTs و ETTs مربوط به تروفوبلاست‌های خارج پرزی می‌باشد. علی‌رغم حساسیت بالای مول مهاجم و کوریوکارسینوما به شیمی‌درمانی، PSTTs و ETTs مقاوم به شیمی‌درمانی می‌باشند که این موضوع، اهمیت جراحی رادیکال را در این دو گروه مقاوم به شیمی‌درمانی می‌رساند (۱، ۲).

ETTs تومور تروفوبلاستیک نادری است که اولین بار در سال ۱۹۹۸ معرفی شد (۳). معمولاً در ۴۳٪ موارد بعد از حاملگی ترم طبیعی، ۱۸٪ به دنبال سقط و ۳۹٪ در حاملگی مولار مشاهده می‌شود. از نظر بالینی ETTs رشد آهسته‌ای دارد و برای مدت طولانی، محدود به رحم می‌ماند و شایع‌ترین علامت آن خونریزی واژینال است (۱-۴).

ETTs در ۴۰٪ موارد در رحم و سگمان تحتانی رحم، ۳۱٪ در سرویکس و ۱۹٪ در ریه گزارش شده است، ولی می‌تواند در جاهای دیگر مانند واژن، لیگامان پهن و لوله‌های رحمی وجود داشته باشد (۵). در مرحله‌بندی بیماری‌های تروفوبلاستیک حاملگی با توجه به نادر بودن درگیری گره‌های لنفاوی، انتشار به گره‌های لنفاوی جزء درگیری گره‌ها در سیستم تومور، گره، متاستاز (TNM)^۴ تقسیم‌بندی نمی‌شود و به‌عنوان متاستاز در نظر گرفته می‌شود (۶). متاستاز در ۲۵٪ موارد و مرگ در ۱۰٪ موارد ETTs رخ می‌دهد (۷).

هدف از این مطالعه، گزارش یک مورد ETTs با

متاستاز به گره‌های لنفاوی و اهمیت جراحی ایده‌آل (اپتیمال)^۵ در ETTs با توجه به مقاوم بودن آن به شیمی‌درمانی می‌باشد.

معرفی بیمار

بیمار، خانمی ۴۹ ساله با سابقه ۳ حاملگی و ۳ فرزند زنده بود که همگی محصول زایمان به‌روش سزارین بود و ۱۹ سال پیش همزمان با سزارین تحت بستن لوله‌های رحمی قرار گرفته بود. با توجه به منورژی در ۴ ماه اخیر با تشخیص میوم رحمی ۵ سانتی‌متری در سگمان تحتانی رحم و دارای کلسیفیکاسیون تحت درمان با مفنامیک اسید قرار گرفته بود. بیمار از اواسط تیر ماه ۱۳۹۸ به دنبال تشدید خونریزی واژینال به پزشک مراجعه و تحت درمان با قرص مدروکسی پروژسترون قرار گرفته بود. با توجه به تشدید خونریزی و عدم پاسخ به درمان در تاریخ ۱۳۹۸/۰۵/۳۰، به‌صورت اورژانسی تحت کورتاژ درمانی و تشخیصی قرار گرفت و جواب پاتولوژی کورتاژ، بافت‌های دژنره و دسیدوالیزه شده به‌نفع محصولات حاملگی گزارش شد که با توجه به تداوم خونریزی و ثابت ماندن سطح HCG در حد ۲۹-۲۴ در طی ۲ هفته بعد از کورتاژ، تحت سونوگرافی واژینال در تاریخ ۱۳۹۸/۰۶/۱۴ قرار گرفت که در آن رحم در حد ۹×۱۴ سانتی‌متر، ضخامت آندومتر ۳۰ میلی‌متر و میومتر با تغییرات میوماتوز و غیریکنواخت گزارش شد.

بیمار با توجه به خونریزی واژینال و سطوح پایین و ثابت HCG تا ۴۰ میلی‌یونیت در میلی‌لیتر، به مرکز انکولوژی بیمارستان امام خمینی تهران، با تشخیص احتمالی بیماری تروفوبلاستیک، ارجاع شد. در معاینه اولیه خونریزی واژینال مختصر، رحم در حد ۱۴ هفته و دهانه رحم بسته بود و از نظر معاینات دیگر و وضعیت بالینی مشکل خاصی نداشت. بیمار تحت سی‌تی اسکن ریه، شکم و لگن قرار گرفت که در سی‌تی اسکن ریه، چندین ندول در پارانشیم ریه دوطرف با احتمال متاستاز گزارش شد و سی‌تی اسکن شکم و لگن، رحم بزرگ و غیریکنواخت با ضخامت آندومتر ۳۰ میلی‌متر همراه با

¹ Gestational Trophoblastic Disease

² Placental Site Trophoblastic Tumour

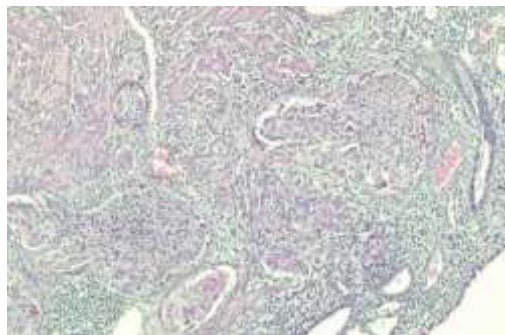
³ Epithelioid Trophoblastic Tumors

⁴ TNM Classification Of Malignant Tumors

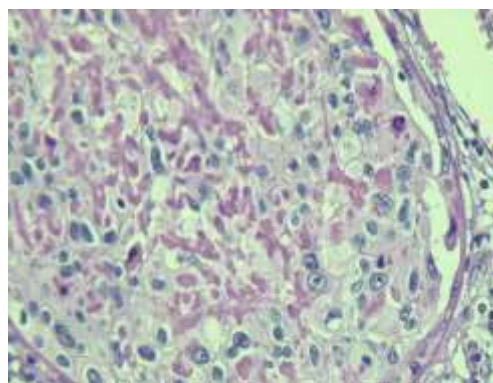
⁵ Optimal

جغرافیایی ۵۰٪ در توده و درگیری تخمدان راست همراه با درگیری تومورال گره‌های لنفاوی لگنی راست و چپ و پارائورت گزارش شد. در بررسی ایمونوهیستوشیمی (IHC)^۱ برای ck8 و p63 به‌طور منتشر رنگ گرفت که به نفع تومور تروفوبلاستیک اپی تلوئید بود (تصویر ۵-۱). طی ۲ هفته بعد از جراحی، تیتراژ HCG تا ۵۳۰ میلی‌یونیت در میلی‌لیتر افزایش پیدا کرد و بعد از ریکواری جراحی با توجه به متاستاتیک بودن و سیر صعودی HCG، بیمار کاندید شیمی‌درمانی با پروتکل EMA-CO^۲ شد. بیمار طی ۸ جلسه دریافت شیمی‌درمانی، بهبود یافته بود و در پیگیری‌ها مشکلی نداشت.

لنفادنوپاتی لگنی و پارائورت با حداکثر قطر ۱۰ میلی‌لیتر گزارش شد و MRI مغز، نرمال بود. در آزمایشات انجام شده تیتراژ HCG در حد ۴۰ میلی‌یونیت در میلی‌لیتر، Hb=۸ و TSH=۴ گزارش شد. با توجه به تداوم خونریزی واژینال بیمار در تاریخ ۱۳۹۸/۰۷/۱۷ کاندید جراحی شد که حین لاپاراتومی، رحم در حد ۱۶ هفته و به‌طور یکنواخت بزرگ و لنفادنوپاتی‌های متعدد و دوطرفه لگن و پارائورت در حد ۲-۳ سانتی‌متر داشت که تحت هیستریکتومی توتال، سالپنگواوفورکتومی دو طرفه و لنفادنکتومی دو طرفه لگنی و پارائورت قرار گرفت. در طی پیگیری بیمار، جواب پاتولوژی، ETT در سگمان تحتانی رحم به سائز ۵ سانتی‌متر با تهاجم به میومتر، سروز رحمی و درگیری هر دو پارامتر (بدون درگیری سرویکس)، همراه با نکروز



تصویر ۱- نمای میکروسکوپی با حاشیه ارتشاحی و آشیانه‌های سلولی با سیتوپلاسم آئوزینوفیلیک



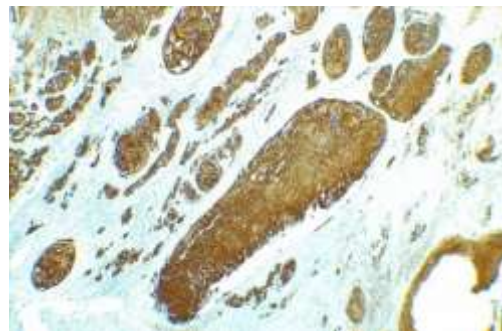
تصویر ۲- سلول‌های تومورال تومور تروفوبلاستیک اپی تلوئید با هیالین آئوزینوفیلیک

¹ Immunohistochemistry

² Etoposide, Methotrexate, Actinomycin D, Cyclophosphamide, Vincristine



تصویر ۳- نواحی نکروز جغرافیایی در تومور تروفوبلاستیک اپی‌تلوئید



تصویر ۴- رنگ آمیزی ck 18 مثبت در تومور تروفوبلاستیک اپی‌تلوئید



تصویر ۵- تومور مارکر P63 کثبت در برخی از سلول‌های تومور تروفوبلاستیک اپی‌تلوئید

این پاتولوژی را با هویت مجزا و متفاوت از دیگر بیماری‌های تروفوبلاستیک حاملگی با نام ETTs گزارش کردند (۸). ETTs در تشخیص افتراقی با کوریوکارسینوما و PSTTs می‌باشد. کوریوکارسینوما از تروفوبلاست‌های بای‌فازیک (مجموع تروفوبلاست‌های پرزی و سن‌سی شیوتروفوبلاست) منشأ می‌گیرند که با نکروز و هموراژی شدید، رشد سریع، سطح بسیار بالای HCG و پاسخ خوب به شیمی‌درمانی همراه هستند. PSTTs و ETTs از تروفوبلاست‌های بینابینی خارج پرزی منشأ می‌گیرند و دارای رشد آهسته، مقادیر اندک HCG (در ۶۹٪ موارد به‌طور میانگین کمتر از ۲۵۰۰ میلی‌یونیت در میلی‌لیتر) و با مقاومت در برابر

بحث

در مطالعه حاضر یک مورد نادر از تومور تروفوبلاستیک اپی‌تلوئید با متاستاز به تخمدان، گره‌های لنفاوی و ریه گزارش شد که بیمار تحت هیستریکتومی توتال، سالپنگوآفورکتومی دوطرفه، لنفادنکتومی لگنی، پارائورت و سپس شیمی‌درمانی قرار گرفت.

این نوع پاتولوژی تروفوبلاستیک برای اولین بار با عنوان کوریوکارسینوما آتیپیک که مربوط به ضایعه ریوی است، در بیماران مبتلا به کوریوکارسینوما که تحت شیمی‌درمانی بودند و با شک به اثر القایی تغییرات سلولی ناشی از شیمی‌درمانی و پاسخ ناکافی به شیمی‌درمانی توصیف شد، ولی شیه و همکار (۱۹۹۸)،

کل متغیرهای پروگنوستیک مشابه PSTT می‌باشد و این فاکتورهای خطر شامل ضایعات مولتی فوکال در رحم بزرگ، تهاجم به میومتر و درگیری سرور رحم و فاصله بین این بیماری با حاملگی قبلی بیشتر از ۴ سال می‌باشد (۵، ۱۲، ۱۴).

تا به امروز فاصله بیشتر از ۴ سال با حاملگی قبلی، به‌عنوان عامل پروگنوز بد مطرح بوده است، ولی اینکه این ریسک فاکتور بیانگر شروع شیمی‌درمانی در مرحله یک بیماری باشد، فعلاً شواهد ناکافی است، ولی این ریسک فاکتور به‌همراه مرحله‌بندی فیگو، مهم‌ترین عوامل پروگنوستیک محسوب می‌شوند (۱۲). در صورت محدود بودن، ETT و PSTT در رحم در زنان قبل از منوپوز هیستریکتومی توتال و سالپنژکتومی دوطرفه، کافی است و اوفورکتومی در صورت درگیری واضح تخمدان‌ها انجام می‌گیرد و لنفادنکتومی در صورت درگیری آشکار گره‌های لنفاوی و یا تصویربرداری مبنی بر لنفادنوپاتی مشکوک و همچنین در صورت تهاجم میومتریال عمقی انجام می‌گیرد و در صورت حضور فاکتورهای خطر در مرحله یک، بیمار کاندید شیمی‌درمانی می‌شود. در مراحل بالاتر، بیمار کاندید توتال هیستریکتومی و سالپنگواوفورکتومی همراه با حذف توده‌های قابل رؤیت تا حد امکان (دبالکینگ^۷)، کامل توده شیمی‌درمانی می‌شود. در مرحله یک در شرایط خاص و کاملاً انتخابی می‌توان جهت حفظ باروری، رزکسیون لوکال قسمت درگیر رحم را مدنظر قرار داد که بیشتر مطالعات انجام شده در این زمینه، در پاتولوژی، نوع PSTT صورت گرفته است (۵، ۱۶، ۱۷). در برخی مطالعات نشان داده شده است که انجام دادن لنفادنکتومی سیستماتیک بقای کلی را تغییر نداده است، اگرچه تعداد بیماران تحت لنفادنکتومی ناچیز بوده است (۱۲).

شیمی‌درمانی ترکیبی توصیه شده طبق گایدلاین

شیمی‌درمانی همراه هستند (۲، ۳، ۹). PTTs الگوی رشد تهاجمی و ارتشاحی به میومتر و عروق دارد، درحالی‌که ETTs دارای رشد ندولر و گسترش یابنده^۱ با حاشیه واضح می‌باشد. از طرفی تولید ماده زمینه‌ای هیالین مانند و نکروز در ETTs مشابه سیتوکراتین در کارسینوم اسکواموس سرویکس (SCC^۲) می‌باشد و با توجه به شیوع بالا و درگیری منحصر به فرد سرویکس در ETTs و رنگ‌آمیزی ایمونوهیستوشیمی مثبت برای P63 برای هر دو، قابل اشتباه با SCC سرویکس می‌باشد.

با استفاده از ایمونوهیستوشیمی (IHC^۳) می‌توان به تشخیص دقیق این توده‌ها رسید. از نظر رنگ‌آمیزی IHC، کوریوکارسینوما برای HCG، PSTTs برای HPL (لاکتوزن جفتی انسان) و ETT برای اینهبین آلفا و P63 به‌طور منتشر رنگ می‌گیرند.

با توجه به وابستگی SCC سرویکس به ویروس پاپیلومای انسانی (HPV^۴)، رنگ‌آمیزی ایمونوهیستوشیمی P16 مثبت در افتراق SCC از ETTs کمک‌کننده است و ETT برای اینهبین آلفا و سیتوکراتین ۱۸ علی‌رغم SCC، مثبت است (۲، ۱۲-۱۰). ETT از نظر درگیری سگمان تحتانی و سرویکس و حضور کلسیفیکاسیون در بافت‌شناسی آن و نئوواسکولاریزاسیون محیطی در سونوگرافی کالر داپلر از دیگر بیماری‌های تروفوبلاستیک، مجزا و منحصر به‌فرد می‌باشد (۲، ۱۲، ۱۳).

در کل با توجه به نادر بودن ETT، گزارش شیوع آن سخت است و اطلاعات در مورد مدیریت ایده‌آل آن و نتایج طولانی‌مدت و عوامل پروگنوستیک آن محدود است و با توجه به رفتار مشابه با PSTTs، اغلب به‌طور یکسان مدیریت می‌شوند (۱۵-۱۳).

مرحله‌بندی فیگو (FIGO^۵)، تنها فاکتور پروگنوستیک پروگنوستیک برای بقای کلی^۶ در ETT است، ولی در

¹ Expansile

² Squamous-cell carcinoma

³ Immunohistochemistry

⁴ Human papillomavirus

⁵ The International Federation of Gynecology and Obstetrics

⁶ Overall survival

⁷ Debulking

ESMO¹ پروتکل EP/EMA یا TP/TE می‌باشد. بعد از اتمام شیمی‌درمانی، رزکسیون ضایعات باقی‌مانده هر زمان امکان‌پذیر بود، باید انجام شود (۵، ۱۸، ۱۹). در مطالعه ساسو و همکاران (۲۰۱۲) درمان استاندارد PSTTs را رادیکال هیستریکتومی و لنفادکتومی انتخابی ذکر کردند (۱۶) که این امر اهمیت درمان رادیکال را با توجه به مقاوم بودن این تومورها به شیمی‌درمانی می‌رساند. از طرفی با توجه به احتمال بالای درگیری سگمان تحتانی و سرویکس در ETTs، بهتر است در این موارد بر اساس وسعت درگیری، هیستریکتومی رادیکال را مدنظر قرار داد. در کل باید رویکرد جراحی و رزکسیون کامل توده را در این نوع تومورها، با توجه به مقاومت به شیمی‌درمانی، مورد اهمیت قرار داد. در اغلب موارد ETTs یک چالش تشخیصی است، لذا گزارشات پاتولوژی مبنی بر دسیدولیزاسیون و موارد مشکوک ETT باید با توجه به بیمار مورد بازخوانی و تأیید پاتولوژی قرار گیرند (۱۲).

از طرفی این تومور نمای اختصاصی در تصویربرداری ندارد و با وجود داشتن کلسیفیکاسیون در زمینه نکروز جغرافیایی، به‌علت کوچک بودن کلسیفیکاسیون‌ها، اغلب قابل تشخیص در سی‌تی اسکن نیست و به‌علت داشتن نواحی نکروتیک و هموراژیک متعدد دارای سیگنال اختصاصی در MRI نیست. تشخیص این توده از میوم اینترامورال در سگمان تحتانی رحم و کارسینوم رحمی در تصویربرداری مشکل است، لذا در صورت حضور چنین توده‌ای در سگمان تحتانی رحم با نکروز و هموراژی باید ETTs را جزء تشخیص‌های افتراقی مدنظر قرار داد (۲۰) که در بیمار گزارش حاضر نیز دقیقاً گزارش دسیدولیزاسیون در پاتولوژی کورتاژ و مطرح کردن میوم در سگمان تحتانی رحم، با توجه به ثابت ماندن سطح پایین HCG و خونریزی واژینال طی چندین ماه که با تشخیص دیر هنگام همراه بوده است، منطبق برای این گزارشات می‌باشد.

تشخیص نادرست و در نتیجه تأخیر در درمان و یا عدم انجام جراحی ایده‌آل (اپتیمال) باعث تأثیر سوء در بقا

می‌شود، لذا در بیمارانی که مشکلات خونریزی قاعدگی غیرطبیعی دارند، باید حتماً با ظن به عوارض حاملگی، در اولین فرصت آزمایش HCG را درخواست کرد و در مواردی که تیتراژ HCG در سطوح پایین‌تر قرار دارد، باید حتماً پاتولوژی PSTT و ETT را مورد ظن بالینی قرار داد تا با آگاهی از این تشخیص افتراقی و علم بر ایمونوهیستوپاتولوژی، زمینه تشخیص درست و مدیریت درمان استاندارد را اجرا کرد. با توجه به اینکه این دو نوع بیماری تروفوبلاستیک نادر می‌باشند، لذا اطلاعات در مورد ویژگی‌های این تومورها و مدیریت درمان آنها ناقص است و بهتر است که این تومورها در هر کشوری به مرکز ریفرال استاندارد انکولوژی ارجاع داده شوند تا زمینه ثبت اطلاعات دقیق بیماری و بررسی‌های مولکولی بیشتر جهت شناخت رفتار بیولوژیک این تومورها و احتمال استفاده آتی از تارگت‌تراپی یا ایمونوتراپی با توجه به مقاومت به شیمی‌درمانی فراهم شود.

نتیجه‌گیری

خونریزی واژینال غیرطبیعی می‌تواند علامتی از حاملگی طبیعی یا غیرطبیعی باشد و باید آزمایش HCG درخواست و بررسی شود. اغلب با تشخیص نادرست یا تأخیر در تشخیص همراه است که منجر به سوء مدیریت بیماری و کاهش در بقای آن می‌شود. لذا باید در تشخیص بیماری‌های مولار، با توجه به مقاومت به شیمی‌درمانی، بهترین و کامل‌ترین رویکرد جراحی برای بیمار انجام گیرد.

تشکر و قدردانی

بدین‌وسیله از همکاری و مساعدت آزمایشگاه آسیب‌شناسی و پرسنل بیمارستان امام خمینی (ره)، تشکر و قدردانی می‌گردد.

¹ European Society for Medical Oncology

1. Cunningham FG, Kenneth J, Bloom SL, Spong CY, Dash JS, Hoffman BL, et al. Williams obstetrics. 24nd ed. New York: McGraw-Hill; 2014.
2. Kumar V, Abbas A, Aster J. Robbins basic pathology e-book. 10th ed. Elsevier Health Sciences; 2017.
3. DiSaia P, Creasman W, Mannel R, McMeekin S, Mutch D. Clinical Gynecologic Oncology. 9th ed. Elsevier Health Sciences; 2017.
4. Berek JS, Hacker NF. Berek and Hacker's Gynecologic Oncology. Lippincott Williams & Wilkins; 2010.
5. Gadducci A, Carinelli S, Guerrieri ME, Aletti GD. Placental site trophoblastic tumor and epithelioid trophoblastic tumor: Clinical and pathological features, prognostic variables and treatment strategy. *Gynecologic Oncology* 2019; 153(3):684-93.
6. Horn LC, Bilek K. Histologic classification and staging of gestational trophoblastic disease. *General & diagnostic pathology* 1997; 143(2-3):87-101.
7. Fadare O, Parkash V, Carcangiu ML, Hui P. Epithelioid trophoblastic tumor: clinicopathological features with an emphasis on uterine cervical involvement. *Mod Pathol* 2006; 19(1):75-82.
8. Shih IM, Kurman RJ. Epithelioid trophoblastic tumor: a neoplasm distinct from choriocarcinoma and placental site trophoblastic tumor simulating carcinoma. *Am J Surg Pathol* 1998; 22(11):1393-403.
9. Scott EM, Smith AL, Desouki MM, Olawaiye AB. Epithelioid trophoblastic tumor: a case report and review of the literature. *Case Reports in Obstetrics and Gynecology* 2012; 2012.
10. Takekawa Y, Yamamoto T, Sakakibara M, Kimura M, Yoshii R, Yamashita Y. Cytologic findings of epithelioid trophoblastic tumor of the uterus: a case report. *Acta Cytol* 2010; 54(3):345-8.
11. Allison KH, Love JE, Garcia RL. Epithelioid trophoblastic tumor: review of a rare neoplasm of the chorionic-type intermediate trophoblast. *Arch Pathol Lab Med* 2006; 130(12):1875-7.
12. Frijstein MM, Lok CAR, van Trommel NE, Ten Kate-Booij MJ, Massuger LFAG, van Werkhoven E, et al. Management and prognostic factors of epithelioid trophoblastic tumors: Results from the International Society for the Study of Trophoblastic Diseases database. *Gynecol Oncol* 2019; 152(2):361-367.
13. Patel T, Oldan J. Imaging of Metastatic Epithelioid Trophoblastic Tumor With 18F-FDG PET/CT. *Clin Nucl Med* 2018; 43(6):e200-e202.
14. Zhang X, Lü W, Lü B. Epithelioid trophoblastic tumor: an outcome-based literature review of 78 reported cases. *Int J Gynecol Cancer* 2013; 23(7):1334-8.
15. Eysbouts YK, Bulten J, Ottevanger PB, Thomas CM, Ten Kate-Booij MJ, van Herwaarden AE, et al. Trends in incidence for gestational trophoblastic disease over the last 20 years in a population-based study. *Gynecol Oncol* 2016; 140(1):70-5.
16. Saso S, Haddad J, Ellis P, Lindsay I, Sebire NJ, McIndoe A, et al. Placental site trophoblastic tumours and the concept of fertility preservation. *BJOG* 2012; 119(3):369-74.
17. Shen X, Xiang Y, Guo L, Ren T, Feng F, Wan X, et al. Analysis of clinicopathologic prognostic factors in 9 patients with epithelioid trophoblastic tumor. *Int J Gynecol Cancer* 2011; 21(6):1124-30.
18. Seckl MJ, Sebire NJ, Fisher RA, Golfier F, Massuger L, Sessa C, et al. Gestational trophoblastic disease: ESMO Clinical Practice Guidelines for diagnosis, treatment and follow-up. *Ann Oncol* 2013; 24 Suppl 6:vi39-50.
19. Horowitz NS, Goldstein DP, Berkowitz RS. Placental site trophoblastic tumors and epithelioid trophoblastic tumors: Biology, natural history, and treatment modalities. *Gynecol Oncol* 2017; 144(1):208-214.
20. Kageyama S, Kanoto M, Sugai Y, Suto T, Nagase S, Osakabe M, et al. MR Imaging of Uterine Epithelioid Trophoblastic Tumor: A Case Report. *Magn Reson Med Sci* 2016; 15(4):411-415.