

تومور نادر استرومال اسکروزان تخمدان: گزارش

مورد

ستاره اخوان^۱، میترا مدرس گیلانی^۲، دکتر صدیقه قاسمیان دیزج‌مهر^{۳*}،
فرزانه رشیدی فکاری^۴، دکتر الهام صفاریه^۵، دکتر معصومه صفایی^۶

۱. دانشیار گروه انکولوژی زنان، بیمارستان ولی عصر، دانشکده پزشکی، دانشگاه علوم پزشکی تهران، تهران، ایران.
۲. استاد گروه انکولوژی زنان، بیمارستان ولی عصر، دانشکده پزشکی، دانشگاه علوم پزشکی تهران، تهران، ایران.
۳. استادیار گروه زنان و مامایی، دانشکده پزشکی، دانشگاه علوم پزشکی ارومیه، ارومیه، ایران.
۴. دانشجوی دکتری تخصصی بهداشت باروری، کمیته پژوهشی دانشجویان، دانشکده پرستاری و مامایی، دانشگاه علوم پزشکی شهید بهشتی، تهران، ایران.
۵. استادیار گروه زنان و مامایی، فلوشیپ انکولوژی زنان، مرکز تحقیقات خونریزی‌های غیرطبیعی رحمی، دانشکده پزشکی، دانشگاه علوم پزشکی سمنان، سمنان، ایران.
۶. استادیار گروه پاتولوژی، انستیتو سرطان‌شناسی، دانشکده پزشکی، دانشگاه علوم پزشکی تهران، تهران، ایران.

تاریخ دریافت: ۱۳۹۸/۰۸/۱۱ تاریخ پذیرش: ۱۳۹۸/۱۱/۰۸

خلاصه

مقدمه: تومور استرومال اسکروزان تخمدان، توموری نادر از گروه سکس کورد استرومال تومور می‌باشد. با توجه به ویژگی‌های خاص بالینی، هیستولوژی و هورمونی، از گروه سکس کورد استرومال متمایز شده است. در این مطالعه یک مورد نادر از تومور استروما اسکروزان تخمدان گزارش می‌شود.

معرفی بیمار: بیمار خانم ۳۷ ساله با سابقه یک‌بار حاملگی، یک‌بار زایمان طبیعی با شکایت آمنوره به مدت ۳ ماه، به پزشک مراجعه و تحت ارزیابی قرار گرفت. در بررسی سونوگرافی، توده توپر در آدنکس راست همراه با مایع آزاد صفاقی و تومور مارکر نرمال مشاهده شد و با احتمال بدخیمی در بیمارستان امام خمینی (ره) دانشگاه علوم پزشکی تهران بستری و تحت جراحی باز قرار گرفت. توده از نسج اطراف تخمدان آزاد و به پاتولوژی فروزن ارسال گردید که با توجه به گزارش مبنی بر احتمال توده استرومال اسکروزان، تحت سالپنگواوفورکتومی راست قرار گرفت.

نتیجه‌گیری: توده‌های توپر با مایع آزاد داخل صفاقی از موارد تشخیص افتراقی توده‌های بدخیم تخمدانی می‌باشند، ولی برخی توده‌های خوش‌خیم مانند تومور استروما اسکروزان تخمدان می‌توانند ویژگی‌های سونوگرافیک توده‌های بدخیم را داشته باشند که بهتر است قبل از جراحی وسیع با ارسال نمونه به پاتولوژی فروزن و تأیید پاتولوژی خوش‌خیم مبنی بر تومور استرومال اسکروزان تخمدان، جراحی محدودتر با حفظ تخمدان برای بیمار انجام داد.

کلمات کلیدی: آسیت، بدخیم، تخمدان، تومور تخمدان

* نویسنده مسئول مکاتبات: دکتر صدیقه قاسمیان دیزج‌مهر؛ دانشکده پزشکی، دانشگاه علوم پزشکی ارومیه، ارومیه، ایران. تلفن: ۰۹۱۴۴۷۱۲۹۰۱؛ پست الکترونیک: dr.ghassemian@yahoo.com

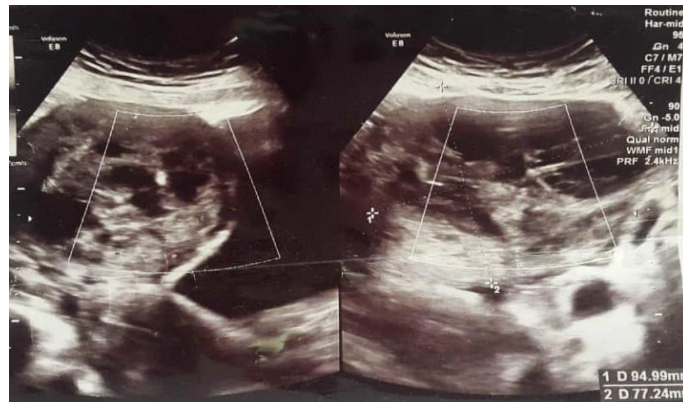مقدمه

تومور استروما اسکروزان تخمدان (SSTs)^۱، توموری نادر از گروه سکس کورداسترومال تومور تخمدان می‌باشد که به لحاظ داشتن ویژگی‌های بالینی، هیستولوژیک و هورمونی، از گروه سکس کورداسترومال تومورها، متمایز شده است (۱).

تشخیص تومور استروما اسکروزان تخمدان بر اساس ظاهر توده و ویژگی رادیولوژیک مبنی بر گزارشات نواحی سالیدکیستیک و مخصوصاً واسکولاریزاسین پری‌فرال از توده‌های بدخیم مقدور نیست و تشخیص را می‌توان با ارسال نمونه به پاتولوژی فروزن حین جراحی تأیید کرده و جراحی را فقط با اکسیژون توده خاتمه داد. در این مطالعه یک مورد نادر از تومور استرومال اسکروزان تخمدان با تظاهر اولیه آمنوره گزارش می‌شود.

معرفی بیمار

بیمار خانم ۳۷ ساله با سابقه یک‌بار حاملگی، یک‌بار زایمان طبیعی با شکایت آمنوره به مدت ۳ ماه، به پزشک مراجعه و تحت ارزیابی قرار گرفت. بیمار سابقه بیماری خاص و مصرف دارو داخلی نداشت. چاق نبود و علائم هیرسوتیسم نداشت و در معاینه دو دستی لگنی، توده سفت، متحرک و فاقد درد در آدنکس سمت راست به دست می‌خورد. در آزمایشات ارسال شده، سطح تورمو مارکرها و آزمایشات هورمونی نرمال بود. در سونوگرافی واژینال، توده هتروژن سالیدکیستیک ۸۰*۱۰۰*۱۱۰ میلی‌متر در آدنکس راست همراه با مایع آسیت متوسط در لگن گزارش شد (تصویر ۱).



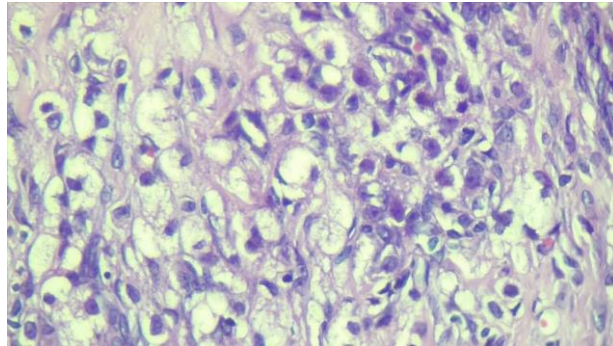
تصویر ۱- سونوگرافی قبل از عمل جراحی

تخمدان مقابل و احشاء دیگر نرمال بودند. بعد از جراحی بدون عارضه و با حال عمومی خوب بیمار مرخص و ۲ هفته بعد با جواب پاتولوژی قطعی مبنی بر توده استرومال اسکروزان تخمدان به درمانگاه انکولوژی مراجعه کرد (تصویر ۲). با توجه به مشخص بودن پاتولوژی، نیازی به انجام ایمونوهیستوشیمی (IHC)^۲ نبود.

بیمار در اردیبهشت ماه ۱۳۹۸ در مرکز انکولوژی بیمارستان امام خمینی (ره) دانشگاه علوم پزشکی تهران پذیرش و تحت جراحی باز قرار گرفت. بعد از لاپاراتومی حدود ۱۵۰ سی‌سی مایع آسیت سروزی روشن ساکشن و به سیتولوژی ارسال گردید (در بررسی سیتولوژی آسیت نرمال و فاقد سلول بدخیم بود). در بررسی احشاء توده ۱۰۰*۱۰۰ میلی‌متری سفید رنگ و کاملاً سفت که در ناحیه‌ای به وسعت ۲ سانتی‌متری دارای ناحیه نکروتیک بود، در آدنکس سمت راست مشاهده شد و

² Immunohistochemistry

¹ Sclerosing stromal tumors



تصویر ۲- سلول‌های اسپیندل و سلول‌های گرد

بحث

مطالعه حاضر یک گزارش مورد نادر از تومور استرومال اسکروزان تخمدان با تظاهر اولیه آمنوره در ایران بود. در هندوستان، خانا و همکاران (۲۰۱۲) در مطالعه خود، یک مورد تومور استروما اسکروزان تخمدان در زن ۳۲ ساله با قاعدگی نامنظم، درد لگن و سطح CA-125 افزایش یافته گزارش کردند (۲). در بنگلادش، جوتی و همکاران (۲۰۱۵) یک گزارش مورد از دختر ۱۸ ساله با تومور استروما اسکروزان تخمدان همراه با هیپرمنوره، منوراژی، درد لگن و وضعیت هورمونی طبیعی ارائه کردند (۳). در ترکیه آکبالا و همکاران (۲۰۰۴) یک مورد تومور استروما اسکروزان تخمدان در دختری ۱۷ ساله با توده شکمی و لگن و قاعدگی نامنظم گزارش کردند (۴).

تومور استروما اسکروزان تخمدان از گروه سکس کورداسترومال تومور می‌باشد، ولی علی‌رغم آنها در دهه دوم و سوم زندگی تظاهر می‌یابد، ولی می‌تواند در بزرگسال و قبل از منارک نیز مشاهده شود (۵). این توده‌ها از نظر اندازه، طیفی از توده‌های غیرقابل تشخیص تا توده‌های بسیار بزرگ هستند. اغلب یک‌طرفه و خوش‌خیم‌اند و به‌جز موارد نادر، فاقد فعالیت هورمونی می‌باشند. این توده‌ها از سلول‌های استرومال نابالغ کورتکس تخمدان منشأ می‌گیرند و گفته می‌شود که تومور استرومال اسکروزان تخمدان از سلول‌های استرومال میوتیک اطراف فولیکول‌های تخمدان که دارای جزء اکتین می‌باشند، منشأ می‌گیرند (۱، ۶). رنگ‌آمیزی ایمونوهیستوشیمی مثبت مبنی بر SMA^۱ اینهیبین و ویمنتین، دال بر منشأ استرومال تومور

استرومال اسکروزان تخمدان می‌باشد. این توده در تشخیص افتراقی فیبروما و تکوما قرار دارد و علی‌رغم اینکه این دو توده در سه دهه اول زندگی نادر هستند، اغلب تومور استرومال اسکروزان تخمدان در دهه دوم و سوم زندگی تظاهر می‌یابد (۷).

از نظر هورمونی، فیبروما فاقد فعالیت هورمونی است و می‌تواند با ادم منتشر همراه باشد که احتمالاً مربوط به تولید فاکتور رشد اپیدرمال عروق (VEGF^۲) باشد. تکوما دارای فعالیت هورمونی است و در رابطه با تولید استروژن و آندروژن می‌باشد و در ۲۵٪ موارد در رابطه با هیپرپلازی آندومتر و سرطان آندومتر می‌باشد (۸).

تومور استرومال اسکروزان تخمدان در موارد نادر می‌تواند با ترشح استروژن و با علائم بی‌نظمی قاعدگی همراه باشد که در بیمار گزارش حاضر نیز با علائم آمنوره همراه بود. هرچند که بی‌نظمی قاعدگی دلیل کافی برای تولید استروژن نمی‌باشند، ولی برخی بیماران با عدم تخمک‌گذاری ناشی از ترشح استروژن، پروژسترون و تستوسترون یا علائم ماسکولیزاسیون (مردانگی) حین بارداری مراجعه می‌کنند که این علائم با برداشتن توده از بین می‌رود (۴، ۷). آسیت در موارد نادر گزارش شده است که در بیمار گزارش حاضر نیز ۱۵۰ سی‌سی آسیت داشت (۱). از نظر ماکروسکوپی، استروما اسکروزان تخمدان، یک توده یک‌طرفه، توپر و لوبوله است و این توده علی‌رغم ادم منتشر تخمدان، دارای حدود مشخص از بافت تخمدانی پیرامون خود می‌باشد که در بیمار گزارش حاضر نیز توده به‌راحتی از تخمدان اطراف آزاد و خارج شد (۱).

² Vascular endothelial growth factor

¹ Smooth muscle actine

ادماتو این تشخیص را مطرح کرده و با توجه به خوش خیم بودن این توده، اکسیزیون جراحی، درمان کافی برای این توده می‌باشد (۴، ۹). اینکه در موارد نادر امکان تولید استروژن و تظاهرات مربوط به آن در این توده مطرح است و آیا باید مانند موارد توده تکوما در صورت حفظ رحم باید اقدام به نمونه برداری از آندومتر کرد، احتمالاً به علت نادر بودن این توده‌ها و از طرفی نادر بودن انواع تولیدکننده هورمون در این توده‌ها، نیاز به کورتاژ بررسی و گزارش نشده است (۸).

نتیجه گیری

توده‌های توپر با مایع آزاد داخل صفاقی از موارد تشخیص افتراقی توده‌های بدخیم تخمدانی می‌باشند، ولی برخی از توده‌های خوش خیم مانند تومور استروما اسکروزان تخمدان می‌توانند ویژگی‌های سونوگرافیک توده‌های بدخیم را داشته باشند که بهتر است قبل از جراحی وسیع، با ارسال نمونه به پاتولوژی فروزن و تأیید پاتولوژی خوش خیم مبنی بر تومور استرومال اسکروزان تخمدان، جراحی محدودتر با حفظ تخمدان برای بیمار انجام داد.

تشکر و قدردانی

بدین وسیله از همکاری و مساعدت آزمایشگاه آسیب شناسی و سایر افرادی که ما را در امر نوشتن این مقاله همراهی کردند، تشکر و قدردانی می‌گردد.

از نظر میکروسکوپی، الگوی سودولوبولارسلولار که با نواحی اسکروتیک فاقد سلول احاطه می‌شود و در نواحی سلولار شاخه‌های عروقی فراوان مشاهده می‌شود و جمعیتی از سلول‌های دوگانه که شامل سلول‌های دوکی تولید کننده کلاژن و سلول‌های گرد حاوی چربی می‌باشند، تشکیل شده است که این هتروژنیسته سلولی در تمایز آن از توده‌های تکوما و فیبروما که دارای هموژنیسته نسبی می‌باشند، کمک کننده است (۴). سلول‌های واکونله مشابه سلول‌های نگین انگشتری در تومور کروکنبرگ می‌باشند که برخلاف توده کروکنبرگ، فاقد موسین و دارای لیپید می‌باشند و از طرفی از نظر ایمنو هیستوشیمی، تومور کروکنبرگ برای سیتوکراتین مثبت می‌باشد (۱).

تغییرات استرومای ادماتو، اسکروتیک و واسکولار، ویژگی ثابت این تومور و مربوط به تولید VEGF می‌باشند. ادم در تومور استرومال اسکروزان تخمدان علی‌رغم ادم منتشر تخمدان، به صورت منطقه‌ای مشاهده می‌شود. تشخیص تومور استرومال اسکروزان تخمدان بر اساس ظاهر توده و تظاهرات رادیولوژیکی مبنی بر گزارش نواحی سالید کیستیک و مخصوصاً واسکولاریزاسیون محیطی از توده بدخیم امکان پذیر نیست و تشخیص قطعی آن منوط بر پاتولوژی می‌باشد که حین جراحی می‌توان با ارسال نمونه به پاتولوژی فروزن با مشاهده میکروسکوپیکی مبنی بر الگوی سودولوبولر و هتروژنیسته سلولی و نواحی استرومای

منابع

1. Kumar V, Abbas A, Aster J. Robbins basic pathology. e-book: Elsevier Health Sciences; 2017.
2. Khanna M, Khanna A, Manjari M. Sclerosing stromal tumor of ovary: a case report. Case reports in pathology 2012; 2012.
3. Joty FS, Dewan F, Lima FK, Biswas B, Nondi ER. Sclerosing Stromal Tumour of Ovary- A Case Report. Bangladesh Journal of Obstetrics & Gynaecology 2015; 30(1):56-8.
4. Akbulut M, Colakoglu N, Soysal ME, Duzcan SE. Sclerosing stromal tumor of the ovary: report of a case and review of the literature. Aegean Pathol J 2004; 1:84-89.
5. Fotedar V, Gupta MK, Seam RK, Tiwari A. Sclerosing stromal tumour of the ovary. Southern African Journal of Gynaecological Oncology 2012; 4(2):66-68.
6. Bairwa S, Satarkar RN, Kalhan S, Garg S, Sangwaiya A, Singh P. Sclerosing Stromal Tumor: A Rare Ovarian Neoplasm. Iran J Pathol 2017; 12(4):402-405.
7. Vasudevan G, Bishnu A. Cystic Sclerosing Stromal Tumor of the Ovary: A Case Report and Review of Literature. J Interdiscip Histopathol 2015; 3(4):142-145.
8. DiSaia P, Creasman W, Mannel R, McMeekin D, Mutch D. Clinical Gynecologic Oncology, 9 nd ed. Elsevier Health Sciences; 2017.
9. Kawauchi S, Tsuji T, Kaku T, Kamura T, Nakano H, Tsuneyoshi M. Sclerosing stromal tumor of the ovary: a clinicopathologic, immunohistochemical, ultrastructural, and cytogenetic analysis with special reference to its vasculature. Am J Surg Pathol 1998; 22(1):83-92.

