

پورپورای ترومبوسیتوپنیک ترومبوتیک حاملگی و پیامدهای بارداری بعدی: گزارش یک مورد

دکتر ملیحه امیریان^{۱*}، دکتر نیره قمیان^۱، دکتر افروز آزاد^۱، دکتر آسیه ملکی^۲

۱. دانشیار گروه زنان و مامایی، مرکز تحقیقات سلامت زنان، دانشکده پزشکی، دانشگاه علوم پزشکی مشهد، مشهد، ایران.
۲. دستیار تخصصی گروه زنان و مامایی، دانشکده پزشکی، دانشگاه علوم پزشکی مشهد، مشهد، ایران.

تاریخ دریافت: ۱۳۹۵/۵/۲۰ تاریخ پذیرش: ۱۳۹۵/۰۸/۲۳

خلاصه

مقدمه: پورپورای ترومبوسیتوپنیک ترومبوتیک (TTP) یک بیماری تهدید کننده حیات، با شیوع بالای ۵٪ در حاملگی می باشد که باعث ترومبوسیتوپنی می شود. از آنجا که حاملگی یک محرک شناخته شده TTP است، زنان باردار در معرض خطر عود هستند. تشخیص سریع و درمان بیماری قبل از هفته ۲۰ بارداری اهمیت دارد و با پیامدهای مثبت بارداری همراه است. در این مقاله زن بارداری با ابتلاء به TTP در حاملگی دوم و سوم معرفی می شود. این مطالعه با هدف معرفی بیمار، مروری بر جدیدترین بررسی های لازم و درمان بیماران TTP در حاملگی و نحوه کنترل و مشاوره های قبل از بارداری در بیماران دارای سابقه TTP انجام شد.

معرفی بیمار: بیمار خانم ۲۸ ساله G3p1d1ab1 که حاملگی اول بیمار سقط ۶ هفته خود بخودی بوده و در حاملگی دوم در هفته ۲۸ بارداری با تشخیص سندرم HELLP و اکلامپسی سزارین شده است. بیمار بعد از عمل به دنبال مسجل شدن تشخیص TTP تحت پلاسمافرز قرار گرفته بود. در حاملگی فعلی در سن ۳۶ هفته بارداری با تشخیص اولیه HELLP سزارین شد و بعد از عمل با توجه به افت پلاکت و رؤیت شیستوسیت در لام خون محیطی و تشخیص TTP، پلاسمافرز روزانه تا زمان رسیدن پلاکت به بالای ۱۰۰ هزار انجام و بیمار با حال عمومی خوب ترخیص شد.

نتیجه گیری: از آنجا که حاملگی یکی از مهم ترین عوامل محرک عود TTP است، پیگیری بیماران با سابقه TTP در بارداری بعدی و کنترل فاکتور ادامز ۱۳ و افتراق نوع مادرزادی و اکتسابی بیماری ضروری است و با شروع درمان خطر عود و عوارض مادری و جنینی بسیار کاهش می یابد.

کلمات کلیدی: بارداری، پورپورای ترومبوسیتوپنیک ترومبوتیک، درمان، عوارض

* نویسنده مسئول مکاتبات: دکتر ملیحه امیریان؛ مرکز تحقیقات سلامت زنان، دانشکده پزشکی، دانشگاه علوم پزشکی مشهد، مشهد، ایران. تلفن:

۰۵۱-۳۸۴۰۹۳۶؛ پست الکترونیک: mamiryanmalih@yaho.com

مقدمه

پوپورای ترومبوسیتوپنیک ترومبوتیک (TTP)^۱ یک بیماری نادر و تهدید کننده حیات، با شیوع نسبتاً بالای ۵٪ در حاملگی می‌باشد که باعث ترومبوسیتوپنی می‌شود. به دلیل مورتالیته و موربیدیته بالای جنینی و مادری که با شروع پلاسمافرز به سرعت برطرف می‌شود، تشخیص این بیماری از لحاظ بالینی اهمیت زیادی دارد (۱). معمولاً TTP در اواخر حاملگی و در دوران بعد از زایمان اتفاق می‌افتد و می‌تواند عوارض شایعی مانند پره اکلامپسی و سندرم HELLP (همولیز، افزایش آنزیم‌های کبدی، کاهش پلاکت) را تقلید کند (۲).

سندرم TTP-HUS (پوپورای ترومبوسیتوپنیک ترومبوتیک، سندرم اورمی همولیتیک) یک بیماری میکروآنژیوپاتیک انسدادی غیر شایع است که به دلیل تجمع پلاکتی ایجاد می‌شود. در این بیماری فاکتور ADAMTS13 که یک متالوپروتئیناز است، کاهش شدیدی می‌یابد. این فاکتور مولتی مرهای فاکتور فون ویلبراند را قطعه قطعه می‌کند و در نتیجه، کاهش فاکتور ADAMTS13، با افزایش مولتی مرهای بزرگ فون ویلبراند همراه است که باعث افزایش چسبندگی پلاکتی و کاهش فعالیت فیبرینولیتیک و به دنبال آن انسداد ترومبوزی در شریانچه‌ها و مویرگ‌ها می‌شود. کاهش فعالیت این فاکتور به حد ۱۰-۵٪ با بروز TTP همراه است (۱). یافته‌های بالینی TTP شامل پنتاد، آنمی همولیتیک میکروآنژیوپاتیک، ترومبوسیتوپنی، اختلال سیستم عصبی مرکزی، تب و اختلالات کلیوی است. به دلیل شایع نبودن یافته‌های غیر هماتولوژیک مانند تب و اختلالات نورولوژیک سیستم عصبی مرکزی یا اختلالات کلیوی، معمولاً TTP با دو علامت ترومبوسیتوپنی و آنمی همولیتیک تشخیص داده می‌شود (۲).

در TTP و حاملگی بیمار ممکن است در ابتدا با علائم فشارخون و درگیری کلیوی به صورت پروتئینوری، افزایش کراتینین، ترومبوسیتوپنی و درگیری کبدی با

افزایش آنزیم‌های کبدی، تابلوی بالینی کاملاً مشابه با سندرم اکلامپسی-پره اکلامپسی را نشان داده و بعد از آن همولیز میکروآنژیوپاتیک و آنمی به تابلوی بیمار اضافه شود (۲).

در این مقاله، خانم بارداری با ابتلاء به TTP در حاملگی دوم و سوم معرفی می‌شود. این مطالعه با هدف معرفی این بیمار، مروری بر جدیدترین بررسی‌های لازم و درمان بیماران TTP در حاملگی و نحوه کنترل و مشاوره‌های قبل از بارداری در بیمارانی که سابقه یک بار ابتلاء به TTP را دارند، انجام شد.

معرفی بیمار

بیمار خانم ۲۸ ساله G3p1d1ab1 بود که حاملگی اول بیمار یک سقط ۶ هفته خود بخودی بوده و در حاملگی دوم، در هفته ۲۸ با تشخیص سندرم HELLP و اکلامپسی سزارین شده و بعد از عمل بعد از مسجل شدن تشخیص TTP تحت پلاسمافرز قرار گرفته و نوزاد یک هفته بعد فوت شده بود.

در حاملگی فعلی در سن ۳۶ هفته حاملگی، بیمار با شروع درد زایمانی و سردرد مراجعه کرده بود که در بدو مراجعه فشار خون سیستولیک ۱۴۰ و دیاستولیک ۹۰ داشت، سایر علائم حیاتی بیمار نرمال بود و خونریزی بیمار در حد لکه بینی بود.

در آزمایشات ارسالی AST:۹۰، ALT:۱۲۰، LDH:۸۰۰ و PLT:۸۰۰۰۰، HG:۹/۵، توجه به افت پلاکت به ۶۰۰۰۰ با تشخیص HELLP بیمار سزارین شد. بعد از عمل جراحی، پلاکت به ۵۰۰۰۰ رسید و شیسستوسیت ۷٪ در لام خون محیطی رؤیت شد، لذا با تشخیص TTP، جهت بیمار پلاسمافرز روزانه تا زمان رسیدن پلاکت به بالای ۱۰۰ هزار ادامه یافت و بیمار با حال عمومی خوب ترخیص شد.

بحث

از آنجایی که حاملگی باعث ایجاد و تحریک حملات عود TTP می‌شود، لذا زنان باردار با سابقه TTP در معرض خطر عود هستند (۲، ۳). تشخیص سریع و

¹ Thrombotic Thrombocytopenic purpura

² Hemolytic Uremic Syndrome (HUS)

درمان بیماری قبل از هفته ۲۰ اهمیت دارد و با پیامدهای مثبت بارداری همراه است (۲).

دو فرم از بیماری TTP وجود دارد: نوع ارثی و نوع اکتسابی. فرم اکتسابی که حدود ۹۵٪ کل موارد را تشکیل می‌دهد، بر اثر تولید آنتی‌بادی بر علیه متالوپروتئیناز ایجاد می‌شود و نوع مادرزادی حاصل موتاسیون ژنی فاکتور ADAMTS13 است که در این موارد تقریباً تمام حاملگی‌ها در صورت عدم انفوزیون پروفیلاکتیک پلاسما دچار عارضه می‌شوند (۳). افتراق نوع مادرزادی و اکتسابی TTP با استفاده از سنجش آنتی‌بادی ADAMTS13 جهت نیاز به سرکوب ایمنی در موارد اکتسابی، اهمیت دارد. به علاوه تأیید فنوتیپ نوع مادرزادی جهت تزریق پلاسما در طول بارداری بعدی لازم است، زیرا در صورت عدم درمان، خطر از دست دادن جنین و عود TTP وجود دارد (۲، ۴).

TTP باید در تشخیص افتراقی حاملگی‌های از دست رفته در سه ماهه دوم بارداری و حاملگی‌های همراه با میکروآنژیوپاتی ترومبوتیک قرار گیرد و کاهش فعالیت ADAMTS13 باید مد نظر باشد. علائم این بیماری ممکن است جهت افتراق از پره‌اکلامپسی همانند بیمار ما بسیار مشکل باشد (۵).

از آنجا که در TTP زمان شروع علائم بالینی در سنین مختلف حاملگی می‌باشد، در بیماری که در این گزارش مطرح شد با توجه به یک مورد سقط در هفته ۶ حاملگی اول و بروز TTP در ۲۸ هفتهگی حاملگی دوم، باید در فاز بهبودی، ارزیابی از نظر ADAMTS13 و بررسی سطح آنتی‌بادی‌های ضد متالوپروتئیناز انجام می‌شد (۶).

در مطالعه اسکالی و همکاران (۲۰۱۴) که یک کارآزمایی بالینی آینده‌نگر بود، الگوریتم بسیار کاربردی را که به پیوست ضمیمه است، در مورد ارزیابی بیمارانی که به TTP حاد مبتلا می‌شوند و پیگیری‌های بارداری بعدی جهت جلوگیری از عوارض، ارائه شد که خلاصه آن به شرح زیر است (۳):

در زن بارداری که با ترومبوسیتوپنی و آنمی همولیتیک میکروآنژیوپاتیک (در همراهی با یافته‌های دیگر مانند

پره‌اکلامپسی، هیپرتانسیون، علائم کلیوی) مراجعه می‌کند، باید بلافاصله نمونه جهت ارزیابی سطح ADAMTS 13 و آنتی‌بادی آن گرفته شده و تعویض پلاسما تا زمان بهبودی بیماری انجام شود.

فرم مادرزادی:

در صورتی که سطح ADAMTS 13 کمتر از ۱۰٪ بود، اما آنتی‌بادی وجود نداشت، نوع مادرزادی TTP است و نمونه‌گیری جهت ارزیابی موتاسیون فاکتور ADAMTS13 باید در فاز بهبودی انجام شود و در حاملگی بعدی و در دوران پست پارتوم هم بیمار باید از لحاظ عود TTP تحت نظر و کنترل شود.

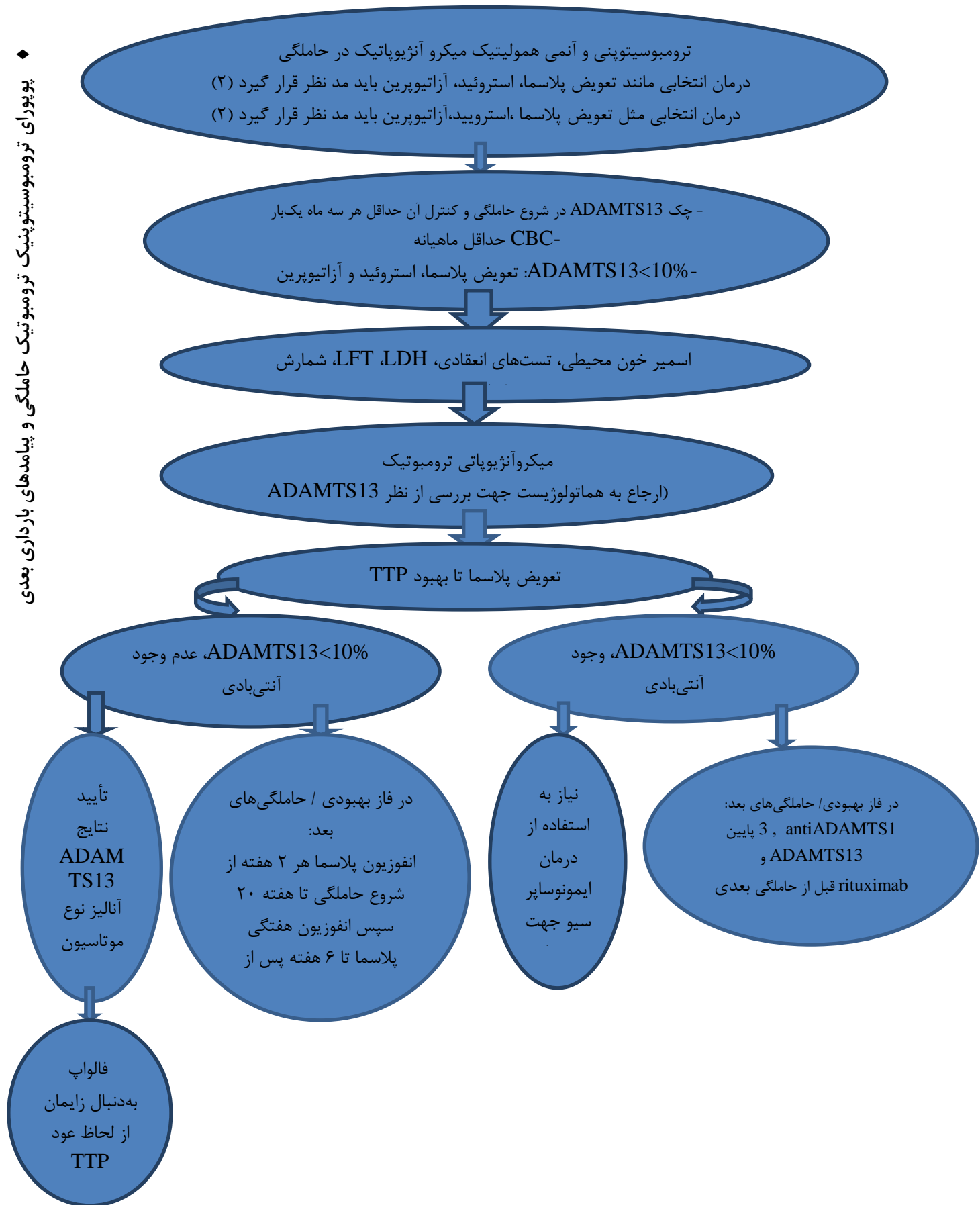
در این فرم از بیماری در بارداری بعدی انفوزیون پلاسما باید با دوز ۱۰ سی سی به ازای هر کیلوگرم وزن بدن از هفته ۱۰-۸ هر ۲ هفته همراه با آسپرین ۸۰ میلی‌گرم تقریباً تا حدود ۲۰ هفته انجام شود و از هفته ۲۰ حاملگی به بعد، انفوزیون پلاسما باید هفتگی تا ۶ هفته پس از زایمان ادامه یابد (۷).

فرم اکتسابی:

در صورتی که سطح ADAMTS 13 کمتر از ۱۰٪ بود و آنتی‌بادی هم وجود داشت، نوع اکتسابی بیماری مطرح است. در این فرم ممکن است جهت فروکش کردن بیشتر بیماری احتیاج به استروئید درمانی نیز باشد.

- در این فرم در فاصله بین بارداری‌ها، اگر ADAMTS13 پایین باشد و آنتی‌بادی مثبت باشد، درمان انتخابی مانند ریتوکسیماب قبل از حاملگی باید مدنظر باشد (۶، ۷).

- در صورت باردار شدن، اندازه‌گیری ADAMTS13 در شروع بارداری و کنترل آن در هر تریمستر در طول بارداری همراه با آزمایش ماهیانه CBC لازم است. در هر زمان در حاملگی بعدی در صورتی که ADAMTS13 به کمتر از ۱۰٪ برسد، درمان انتخابی مانند تعویض پلاسما، استروئید، آزاتیوپرین باید مد نظر قرار گیرد (۲).



نتیجه‌گیری

با توجه به اینکه حاملگی یکی از مهم‌ترین عوامل تحریک‌کننده اپیزودهای TTP است، پیگیری بیماران مبتلا به TTP، در بارداری بعدی و کنترل فاکتور ۱۳ و افتراق نوع مادرزادی و اکتسابی بیماری (با توجه به

حضور آنتی‌بادی ADAMTS13 در آنها ضروری است و در نتیجه خطر عود عوارض مادری و جنینی بسیار کاهش می‌یابد.

منابع

1. Delmas Y, Helou S, Chabanier P, Ryman A, Pelluard F, Carles D, et al. Incidence of obstetrical thrombotic thrombocytopenic purpura in a retrospective study within thrombocytopenic pregnant women. A difficult diagnosis and a treatable disease. *BMC Pregnancy Childbirth* 2015; 15:137.
2. Mwita JC, Vento S, Benti T. Thrombotic thrombocytopenic purpura-haemolytic uremic syndrome and pregnancy. *Pan Afr Med J* 2014; 17:255.
3. Scully M, Thomas M, Underwood M, Watson H, Langley K, Camilleri RS, et al. Thrombotic thrombocytopenic purpura and pregnancy: presentation, management, and subsequent pregnancy outcomes. *Blood* 2014; 124(2):211-9.
4. Ferrari B, Maino A, Lotta LA, Artoni A, Pontiggia S, Trisolini SM, et al. Pregnancy complications in acquired thrombotic thrombocytopenic purpura: a case-control study. *Orphanet J Rare Dis* 2014; 9:193.
5. Moatti-Cohen M, Garrec C, Wolf M, Boisseau P, Galicier L, Azoulay E, et al. Unexpected frequency of Upshaw-Schulman syndrome in pregnancy-onset thrombotic thrombocytopenic purpura. *Blood* 2012; 119(24):5888-97.
6. von Krogh AS, Kremer Hovinga JA, Tjønnfjord GE, Ringen IM, Lämmle B, Waage A, et al. The impact of congenital thrombotic thrombocytopenic purpura on pregnancy complications. *Thromb Haemost* 2014; 111(6):1180-3.