

گزارش یک مورد مرگ مادر در اثر فیستول شریانی - وریدی دوران

آذین نیازی^۱، دکتر مریم مرادی^{۲*}، مریم سالاری هدکی^۳، دکتر نفیسه ثقفی^۴،
دکتر پیام ساسان نژاد^۵

۱. کارشناس ارشد مامایی، دانشکده پرستاری و مامایی، دانشگاه علوم پزشکی مشهد، مشهد، ایران.
۲. استادیار گروه بهداشت باروری، مرکز تحقیقات مراقبت‌های پرستاری و مامایی، دانشگاه علوم پزشکی مشهد، مشهد، ایران.
۳. کارشناس ارشد مشاوره در مامایی، دانشکده پرستاری و مامایی، دانشگاه علوم پزشکی مشهد، مشهد، ایران.
۴. دانشیار گروه زنان و مامایی، دانشکده پزشکی، دانشگاه علوم پزشکی مشهد، مشهد، ایران.
۵. استادیار گروه بیماری‌های مغز و اعصاب، دانشکده پزشکی، دانشگاه علوم پزشکی مشهد، مشهد، ایران.

تاریخ دریافت: ۱۴۰۰/۰۵/۱۱ تاریخ پذیرش: ۱۴۰۰/۰۸/۰۸

خلاصه

مقدمه: فیستول شریانی وریدی دوران یک بیماری عصبی نادر به‌شمار می‌آید. در این مطالعه یک مورد مرگ مادر ناشی از فیستول شریانی وریدی دوران گزارش شد.

معرفی بیمار: بیمار خانمی ۱۹ ساله با سابقه ۲ بار حاملگی و ۲ بار زایمان بود که ۳۸ روز بعد از سزارین با شکایت اختلال حافظه (فراموشی) و سردرد به‌صورت سریایی مراجعه نمود، درحالی‌که نام همسر و فرزندش را به یاد نمی‌آورد، خطوط را می‌دید، اما قادر به خواندن نبود. با توجه به نتایج CT اسکن و نیاز مبرم به مراقبت ویژه و با تشخیص متخصص مغز و اعصاب به ICU منتقل شد. روز ششم بستری بیمار دچار تشنج تونیک کلونیک ژنرالیزه و افت هوشیار شد که دارودرمانی اولیه انجام و CT اسکن اورژانس درخواست گردید و در CT ادم مغزی شدید گزارش شد که می‌توانست به‌علت خونریزی ساب آراکنوئید و یا سودوساب آراکنوئید باشد. طبق CT آنژیوگرافی، MRI و MRV فیستول شریانی وریدی دوران تشخیص داده شد. بیمار همان روز تحت عمل جراحی قرار گرفت. ۳ روز بعد از عمل جراحی بیمار دچار ارست قلبی شده که بلافاصله CPR و ماساژ قلبی و دستورات دارویی اجرا شد که متأسفانه پس از ۴۵ دقیقه انجام CPR موفقیت‌آمیز نبود و بیمار فوت کرد.

نتیجه‌گیری: برای زنانی که دچار سردرد پس از زایمان شده‌اند، بایستی ارزیابی دقیق و سریعی انجام گیرد. همچنین بروز تشنج در زنان باردار و تشخیص اولیه اکلامپسی نباید مانع از توجه پزشک به سایر تشخیص‌های افتراقی مهم و کشنده شود.

کلمات کلیدی: بارداری، تشنج، فیستول - شریانی وریدی، مرگ مادر

* نویسنده مسئول مکاتبات: دکتر مریم مرادی؛ مرکز تحقیقات مراقبت‌های پرستاری و مامایی، دانشگاه علوم پزشکی مشهد، ایران. تلفن: ۰۵۱-۳۸۵۹۱۵۱۱
پست الکترونیک: maryam.moradi.fu@gmail.com

مقدمه

فیستول شریانی وریدی دورال (DAVF¹) ادغام کانونی و غیرطبیعی شریین و وریدهای متسع است که ممکن است در مغز، نخاع و یا قسمت‌های دیگر بدن ایجاد شود و به‌عنوان یک بیماری عصبی نادر به‌شمار می‌آید (۱). شیوع آن در زنان بیشتر از مردان است (۱/۶۵ به ۱) و سن افراد مبتلا از ۱ ماه تا ۷۱ سال متغیر می‌باشد و غالباً در دهه ۶۰ زندگی رخ می‌دهد (۲، ۳). علت ایجاد DAVF ایدوپاتییک است، اگرچه درصد کمی از بیماران سابقه کرانیوتومی، تروما یا ترومبوز سینوس دورال را دارند (۴). علائم بالینی در DAVF ممکن است به‌دلیل خونریزی مغزی ایجاد شود که با شروع ناگهانی سردرد و درجات مختلف ناتوانی عصبی همراه است. در مقابل، ممکن است علائم ناشی از نقص عصبی غیرخونریزی دهنده (NHNDs²) باشد که معمولاً به‌تدریج و طی روزها تا هفته‌ها ایجاد می‌شود و به‌طور معمول مجموعه‌ای از علائم مربوط به محل آن را ایجاد می‌کند. این علائم تهاجمی می‌تواند شامل تشنج، وزوز گوش، مشکلات گفتاری یا زبانی، زوال عقل، پارکینسون، مشکلات هماهنگی، احساس سوزش یا خارش، ضعف، بی‌علاقگی، عدم رشد و علائم مربوط به افزایش فشار مانند سردرد، حالت تهوع و استفراغ همراه باشد (۴-۶). از تشخیص‌های افتراقی DAVF، می‌توان به ناهنجاری‌های شریانی مغز، تومورهای پرعروق³ مغزی، ترومبوز وریدی دورال⁴ و خونریزی ساب آراکنوئید غیرقابل توجه اشاره نمود (۴، ۷). ارزیابی اولیه بیمار از طریق CT و MRI صورت می‌گیرد (۷). CT بدون کنتراست در شناسایی خونریزی اینتراکرانیال و ورم ناشی از احتقان وریدی محدود است. تصویربرداری با MRI در این موارد مفیدتر است، زیرا می‌تواند عروق دیلاته شده، کیسه‌های وریدی، تجمع عروقی و نشانه‌های پرفشاری وریدی در ضایعات گرید بالا را نشان

دهد (۸، ۹). گزارش حاضر به بررسی یک مورد مرگ مادر در اثر DAVF می‌پردازد.

معرفی بیمار

بیمار خانمی ۱۹ ساله، با سابقه ۲ بار حاملگی، ۲ بار زایمان و یک فرزند زنده بود. بیمار ۳۸ روز بعد از سزارین دوم به‌علت مشکلات عصبی بستری شد. بر اساس مستندات پرونده بهداشتی، ۲ سال قبل در جریان بارداری اول از ماه پنجم با ادم و افزایش وزن به پزشک مراجعه نمود که طبق نظر ایشان نیاز به اقدام خاصی نداشت. در طی ماه هفتم بیمار یک مورد سردرد شدید و به‌دنبال آن فشارخون ۱۷۰/۱۰۰ داشت که بستری و به‌دلیل فشارخون بالا، ادم و سردرد شدید و ناگهانی با تشخیص پره‌اکلامپسی تحت عمل سزارین قرار گرفت، نوزاد پره‌ترم ۴ روز بعد از زایمان فوت شد. ۱۰ روز بعد از سزارین اول، اولین تشنج بیمار اتفاق افتاد که با علائم دوبینی و سردرد همراه بود و به‌دلیل افزایش اینتراکرانیال⁵ با تشخیص ترومبوز سینوس وریدی مغزی⁶ به‌مدت ۳۶ روز در بخش مراقبت‌های ویژه بستری و پس از بهبود علائم، با دستور دارویی وارفارین، لوبل، استازولامید مرخص گردید. بیمار در فاصله بین بارداری‌ها، به‌علت دوبینی و سردرد ۲ بار بستری شده و تحت دارودرمانی قرار گرفته بود. با توجه به سابقه مشکلات بیمار در حاملگی اول، منع بارداری شده بود، ولی بنا به تمایل خود مجدد باردار شد. اولین مراقبت بارداری در بیمارستان سطح سه در سن بارداری ۲۳ هفته ارائه شد. کل دوران حاملگی درمان آنتی‌کواگولان ادامه داشته و هر دو هفته ویزیت درمانگاه نورولوژی و زنان انجام شد. بیمار در جریان مراقبت‌های بارداری اخیر سابقه ۳ بار بستری به فاصله چند روز با علائم افزایش ICP و سردرد را داشته که چندین نوبت تحت پونکسیون کم‌ری⁷ قرار گرفته و همواره فشار مایع مغزی-نخاعی⁸ بالا داشته و در آخرین نوبت فشار CSF=۳۳ بود.

⁵ Intracranial pressure

⁶ Cerebral venous sinus thrombosis

⁷ Lumbar puncture

⁸ Cerebrospinal fluid

¹ Dural arteriovenous fistula

² Neurological effects of non-hemorrhaging neurological deficits

³ Highly vascular tumors

⁴ Dural venous thrombosis



تصویربرداری مغزی بیمار ساختارهای عروق اینتراکرانیال و سطحی به صورت تورتوز partial empty sella همراه با پرومیننسی فضای ساب اراکتوئید را نشان داد. همچنین آنژیوگرافی تفریق دیجیتال^۳ جهت بررسی کانکشن‌های شریانی- وریدی توصیه گردید. در سومین روز بستری در بخش مراقبت‌های ویژه بیمار در ساعت ۱۱:۵۰ صبح توسط متخصص مغز و اعصاب ویزیت و با توجه به MRI و MRV درخواست CT مغزی با آنژیوگرافی و ادامه آنتی‌کواگولان و آنتی‌اِپیلپتیک‌تراپی نمود که بر اساس گزارش Brain CT شواهد پرومیننسی وریدها و عروق کلترال مشهود بود که احتمالاً ناشی از ترومبوز وریدی مغزی قبلی و یا فیستول شریانی-وریدی^۴ دورال بود (شکل ۲).

در نهایت در سن بارداری ۴۰ هفته و ۲ روز تحت سزارین قرار گرفت که ماحصل بچه زنده در بیمارستان سطح ۳ بود. پس از زایمان بیمار ۴ روز در بخش مراقبت‌های ویژه تحت نظر بود که پس از بهبودی و با دستور ادامه مصرف استازولامید، توپیرامات، لوبل، و انوکسپارین به مدت ۶۰ روز، مرخص شد. ۳۸ روز بعد از سزارین در ساعت ۲۱:۳۳ با شکایت اختلال حافظه (فراموشی) و سردرد از ۶ ساعت قبل به صورت سرپایی مراجعه نمود، درحالی‌که نام همسر و فرزندش را به یاد نمی‌آورد، خطوط را می‌دید، اما قادر به خواندن نبود. ویزیت توسط دستیار تخصصی طب اورژانس انجام شد و دستور انجام فوری CT اسکن اسپیرال مغز بدون تزریق، رادیوگرافی قفسه صدری، گازهای خون وریدی^۱ و آزمایش کامل خون، چک منیزیم، سدیم، پتاسیم و قندخون داده شد و بیمار با علائم حیاتی $SPO_2=97\%$ ، $PR=72$ ، $BP=110/90$ هوشیار و با تریاژ سطح ۳ بستری گردید. در CT اسکن افسمان سولسی‌ها و درجاتی از جدا شدگی بطن‌ها، نواحی هیپردانس توبولار منطبق بر مجاورت محل سیسترن‌های مغزی در سمت چپ پس از انجام CT برای بیمار گزارش شد. ساعت ۱۰:۴۰ روز دوم بستری، با توجه به نیاز مبرم به مراقبت ویژه و با تشخیص متخصص مغز و اعصاب به بخش مراقبت‌های ویژه منتقل شد.

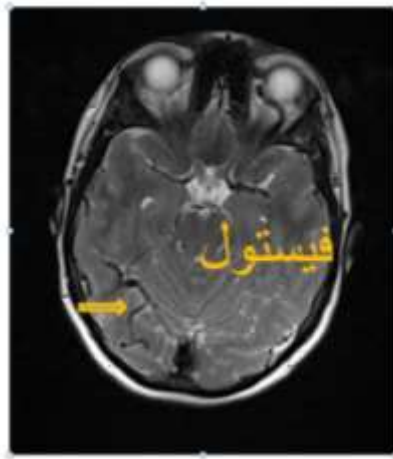
در بدو ورود به مراقبت‌های ویژه استروک ساعت ۱۳:۳۰، بیمار هوشیار، دارای مردمک میدسایز و راکتیو، قادر به ارتباط چشمی و کلامی محدود، تحرک اندام و بلع با سطح هوشیاری: ۱۵^۲ بود. طبق درخواست استاف، انفوزیون هپارین ۱۰۰۰ واحد در ساعت برای بیمار شروع شد. ۲ ساعت بعد با توجه به شکایت بیمار از سردرد، دارودرمانی جهت تسکین درد انجام شد. پس از ویزیت مجدد دستیار مغز و اعصاب در ساعت ۰۰:۳۵ با توجه به شرایط بیمار دستور انجام MRI مغزی و MRV اورژانس و درمان طبی با استازولامید و انوکسپارین و لوبل داده شد (شکل ۱ و ۳). گزارش

³ Digital Subtraction

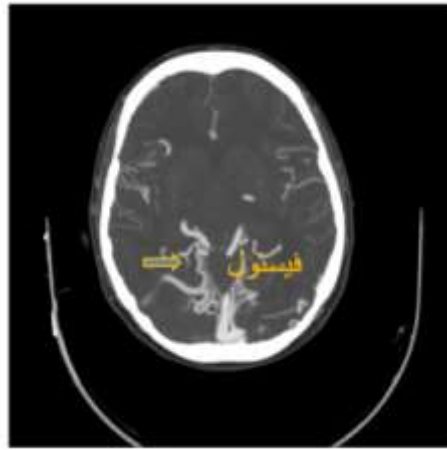
⁴ Arteriovenous fistula

¹ Venous Blood gases

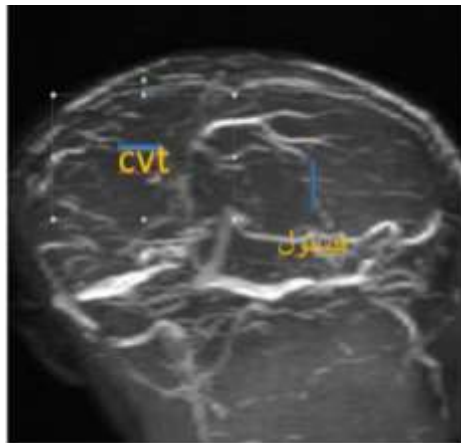
² Glasgow Coma Scale (GCS)



شکل ۱- تصویر فیستول شریانی- وریدی دورال در سکانس T₂ آگزیاال MRI



شکل ۲- تصویر فیستول شریانی- وریدی دورال در CT آنژیوگرافی



شکل ۳- تصویر فیستول شریانی- وریدی دورال و CVT در MRV

استاف نورولوژی، انجام آنژیوگرافی عروق مغزی توصیه گردید که هماهنگی لازم با CT Lab انجام شد و طبق تجویز ایشان انفوزیون هپارین با دوز ۷۰۰ واحد در

علائم حیاتی و آزمایشگاهی بیمار در ساعت ۱۲ ظهر همان روز بدین صورت بود: INR:۱/۱۲، PTT:۵۸، PR:۴۰، BP:۱۰۵/۶۸، دیورز:OK و طبق درخواست

درمان با اپی نفرین شروع شد. بیمار تحت مانیتورینگ قلبی با ریتم AF قرار داشت. عصر همان روز در گزارش Brain CT درخواست شده تصویر ناحیه هیپودانس دارای نواحی هیپردانس داخلی منطبق بر تمپوروپاریتال چپ مشهود است که می‌تواند مطرح‌کننده انفارکت هموراژیک باشد. شواهد خونریزی ساب آراکنوئید رؤیت شد. دیفکت کرانیوتومی در استخوان فرونتال دوطرف همراه با هرنیاسیون بافت مغز رؤیت گردید. هماتوم ساب کالئال همراه با دانسیته‌های گازی در فرونتوپاریتوتمپورال دوطرف مشهود است. گزارش CT مغزی یک روز بعد از عمل نیز همین نتایج را تأیید نمود. ۳ روز بعد از عمل جراحی بیمار دچار ارست قلبی شده که بلافاصله CPR و ماساژ قلبی و دستورات دارویی اجرا شد که متأسفانه پس از ۴۵ دقیقه انجام CPR موفقیت‌آمیز نبود و بیمار فوت کرد.

بحث

خونریزی ساب آراکنوئید با احتمال بیشتر در اثر ناهنجاری‌های مغزی-عروقی زمینه‌ای در بیمارانی که از سایر جهات طبیعی هستند، ایجاد می‌شود. آنوریسم‌های پاره شده کیسه‌ای یا حبه‌ای، عامل ۸۰٪ تمام خونریزی‌های ساب آراکنوئید هستند (۱۰). پارگی ناهنجاری‌های شریانی‌های-وریدی، اختلالات انعقادی، آنژیوپاتی‌ها، ترومبوز وریدی، عفونت‌ها، سوء مصرف مواد، تومورها و تروما، عامل بقیه موارد محسوب می‌شوند (۱). فیستول شریانی-وریدی دورال جزء بدخیم‌ترین مالفورم‌های مغز است. خطر خونریزی با افزایش سن حاملگی افزایش می‌یابد. در مواردی که ناهنجاری‌های شریانی-وریدی دچار خونریزی می‌شوند، خونریزی در نیمی از موارد به داخل فضای ساب آراکنوئید رخ می‌دهد، درحالی‌که نیمی دیگر از خونریزی‌ها داخل پارانشیمی هستند و با گسترش به فضای ساب آراکنوئید همراه هستند (۱۲). این خونریزی‌ها نادر بوده و بر اساس برآوردها، در ۰/۰۱٪ جمعیت عمومی اتفاق می‌افتد. از میان ۶۵ مورد مالفورم‌های شریانی وریدی شناسایی شده در دوران حاملگی، ۸۳٪ در دوران حاملگی یا بعد از زایمان پاره

ساعت اوردر شد. ساعت ۱۰ صبح روز چهارم بستری مشاوره با استاف قلب جهت برادری‌کاردی درخواست شد که اقدامات دارویی لازم صورت گرفت. پنجمین روز بستری بیمار در بخش مراقبت ویژه، با تشخیص فیستول شریانی-وریدی طبق گزارش آنژیوگرافی تفریق دیجیتال داروهای آنتی‌کوآگولان Hold شد و رزرو ۲ واحد پک سل صورت گرفت.

روز ششم بستری در ساعت ۲:۴۰ صبح بیمار دچار تشنج تونیک کلونیک ژنرالیزه و افت هوشیاری شد که دارودرمانی اولیه انجام و CT اورژانس درخواست گردید و در گزارش CT ادم مغزی شدید مشهود بود که می‌تواند به علت خونریزی ساب آراکنوئید^۱ باشد و می‌تواند مطرح‌کننده وریدهای پرومیننت و یا ترمبوز در این وریدها باشد. جهت بررسی بیشتر MRI و MRV توصیه شد. طبق CT آنژیوگرافی، MRI و MRV فیستول شریانی وریدی دورال تشخیص داده شد. در ساعت ۵:۳۰ پس از ویزیت جراح مغز و اعصاب با توجه به ادم مغزی شدید و شواهد هموراژی در CT اسکن و تشخیص AVF دستور آماده کردن بیمار برای عمل اورژانسی کرانیوتومیس دکمپرسیو داده شد. ۸ صبح همان روز تحت عمل جراحی توسط استاف جراح و متخصص مغز و اعصاب قرار گرفت که شرح عمل بدین صورت بود: به کمک کرانیوتوم فلپ آزاد استخوانی بای فرونتال برداشته شد، دورامتر بیمار به شدت خونریزی دهنده بود که اقدامات در جهت کنترل خونریزی صورت گرفت. مغز به شدت ادماتو بود، SAH مشهود بود، ولی با توجه به استیبل نبودن بیمار، ترمیم دورا انجام نشد. در طی عمل بیمار ۳ واحد پک سل، ۱ واحد FFP و ۳ واحد پلاکت دریافت کرد. بعد از عمل بیمار هوشیار نبوده (GCS:۳) با علائم حیاتی BP:۹۰/۶۰، P:۴۰، انتوبه و متصل به ونتیلاتور به ICU منتقل گردید. آزمایشات CBC هر ۶ ساعت و Ca، Mg، P، ALT، AST یک روز درمیان و CT مغزی درخواست شد. با توجه به عدم دیتکت فشارخون، نبض: ۵۸، نبض محیطی ضعیف و ظاهر رنگ پریده بیمار،

¹ Subarachnoid hemorrhage

نتیجه گیری

بروز تشنج در زنان باردار و تشخیص اولیه اکلامپسی نباید مانع از توجه پزشک به سایر تشخیص‌های افتراقی مهم و کشنده شود، همچنین برای زنانی که دچار سردرد پس از زایمان شده‌اند، بایستی ارزیابی دقیق و سریع انجام گیرد. هر بیمار با شواهد انفارکتوس یا خونریزی مغزی بایستی برای انجام آنژیوگرافی، تصویربرداری یا رزونانس مغناطیسی و CT اسکن مغزی ارجاع داده شود.

تشکر و قدردانی

گزارش مورد حاضر به تأیید کمیته اخلاق دانشگاه علوم پزشکی مشهد با کد IR.MUMS.REC.1399.680 رسید. در گزارش حاضر اطلاعات هویتی بیمار متوفی فاش نشد. رضایت و تأیید از متخصص مسئول درمانگر زنان و مغز و اعصاب و رئیس محترم کمیته مرگ مادر مرکز جهت انتشار گزارش حاضر اخذ شد. از مسئولین بیمارستان جهت همکاری در دسترسی به پرونده پزشکی متوفی تشکر می‌گردد.

شده بودند و بیش از ۸۰٪ این پارگی‌ها در سه ماهه دوم یا سوم حاملگی اتفاق افتاده بود (۱۳). در مورد گزارش شده حاضر نیز بیمار در هفته ۱۶ حاملگی به علت سردرد شدید چندین مرتبه بستری و با تشخیص افزایش فشار مغزی پونکسیون کم‌ری می‌شود. علائم بیماری از قبیل سردرد و اختلال حافظه ۳۸ روز بعد از زایمان تشدید و منجر به بستری گردید که منطبق بر زمان‌بندی تشدید علائم بیماری می‌باشد.

حساسیت تصویربرداری با MRI در تشخیص بسیار بیشتر از CT است (۱۴). در مورد گزارش شده اخیر نیز اولین MRI مغزی ساختارهای عروق اینتراکرانیا و سطحی را به صورت تورتوز *partial empty sella* همراه با پرومینسی فضای ساب آراکنوئید گزارش نمود. به علت اینکه تشخیص این ضایعه تا قبل از ایجاد عوارض بسیار مشکل می‌باشد، لذا تشخیص به موقع و به دنبال آن درمان مناسب دشوار است. درمان عمدتاً با توجه به شرایط هر فرد صورت می‌گیرد. آناتومی، اندازه ضایعه، وجود همزمان انوریسم از علل زمینه‌ای تأثیرگذار در مورد ضرورت رزکسیون می‌باشند (۱۵).

منابع

- Cunningham FG, Leveno KJ, Bloom SL, Dashe JS, Hoffman BL, Casey BM, et al. *Williams obstetrics*. 24nd ed. New York: McGraw-Hill; 2014.
- Kim MS, Han DH, Kwon OK, Oh CW, Han MH. Clinical characteristics of dural arteriovenous fistula. *Journal of clinical neuroscience* 2002; 9(2):147-55.
- Kassem MW, Choi PJ, Iwanaga J, Mortazavi MM, Tubbs RS. Imaging characteristics of dural arteriovenous fistulas involving the vein of Galen: a comprehensive review. *Cureus* 2018; 10(2).
- Gandhi D, Chen J, Pearl M, Huang J, Gemmete JJ, Kathuria S. Intracranial dural arteriovenous fistulas: classification, imaging findings, and treatment. *American Journal of Neuroradiology* 2012; 33(6):1007-13.
- Irie F, Fujimoto S, Uda K, Toyoda K, Hagiwara N, Inoue T, et al. Primary intraventricular hemorrhage from dural arteriovenous fistula. *Journal of the neurological sciences* 2003; 215(1-2):115-8.
- Padmanabhan R, Stacey R, Wimalaratna S, Kuker W. Dural arteriovenous fistula causing primary intraventricular haemorrhage. *The British journal of radiology* 2008; 81(962):e44-7.
- Zyck S, Gould GC. *Fistula, Dural Arteriovenous*. In: StatPearls. StatPearls Publishing, Treasure Island (FL); 2018.
- Brouwer PA, Bosman T, Van Walderveen MA, Krings T, Leroux AA, Willems PW. Dynamic 320-section CT angiography in cranial arteriovenous shunting lesions. *American journal of neuroradiology* 2010; 31(4):767-70.
- Siebert E, Bohner G, Dewey M, Masuhr F, Hoffmann KT, Mews J, et al. 320-slice CT neuroimaging: initial clinical experience and image quality evaluation. *The British journal of radiology* 2009; 82(979):561-70.
- Macdonald RL, Schweizer TA. Spontaneous subarachnoid haemorrhage. *The Lancet* 2017; 389(10069):655-66.
- Gaaster BA, Bielawski D, Blackburn S. Haptoglobin after subarachnoid haemorrhage: individual patient level data (IPLD) analysis. NHS http://www.crd.york.ac.uk/PROSPERO/display_record.php. 2017.
- Churojana A, Lakkhanawat S, Chailerd O, Boonchai T, Cognard C. Cranial Dural Arteriovenous Fistulas: Can Noninvasive Imaging Predict Angiographic Findings?. *Siriraj Medical Journal* 2018; 70(4):289-97.
- Murph DC, Kralik SF. Intracranial Dural Arteriovenous Fistulas: Key Cross-Sectional Imaging Patterns and Angiographic Correlation. *Neurographics* 2017; 7(3):184-94.
- Nishimura S, Hirai T, Sasao A, Kitajima M, Morioka M, Kai Y, et al. Evaluation of dural arteriovenous fistulas with 4D contrast-enhanced MR angiography at 3T. *American Journal of Neuroradiology* 2010; 31(1):80-5.
- Lin YH, Lee CW, Wang YF, Lu CJ, Chen YF, Liu HM. Engorged medullary vein on CT angiography in patients with dural arteriovenous fistula: prevalence, types, and comparison between regional and extensive types. *Journal of neurointerventional surgery* 2018; 10(11):1114-9.