

سرطان پستان وابسته به حاملگی: یافته‌های ماموگرافیک و سونوگرافیک

دکتر سمیه ایزدجو^۱، دکتر علی فیضی لائین^۲، آیدا شریفی حداد^۱، دکتر نگار مروت‌دار^۳،
دکتر دنیا فرخ تهرانی^{۴*}

۱. دستیار تخصصی رادیولوژی، دانشکده پزشکی، دانشگاه علوم پزشکی مشهد، مشهد، ایران.
۲. استادیار گروه رادیولوژی، دانشکده پزشکی، دانشگاه علوم پزشکی مشهد، مشهد، ایران.
۳. استادیار گروه پزشکی اجتماعی، مرکز توسعه تحقیقات بالینی، دانشکده پزشکی، دانشگاه علوم پزشکی مشهد، مشهد، ایران.
۴. دانشیار گروه رادیولوژی، دانشکده پزشکی، دانشگاه علوم پزشکی مشهد، مشهد، ایران.

تاریخ دریافت: ۱۳۹۹/۰۵/۱۴ تاریخ پذیرش: ۱۳۹۹/۰۸/۰۷

خلاصه

مقدمه: تأخیر در تشخیص PABC (سرطان پستان مرتبط با بارداری) شایع است و عدم آگاهی از PABC ممکن است بررسی تصویربرداری به‌موقع یا بیوپسی را متوقف کند. مطالعه حاضر با هدف ارزیابی یافته‌های ماموگرافی و سونوگرافی در زنان با PABC انجام شد.

روش کار: در این مطالعه مقطعی و گذشته‌نگر ۲۴ بیمار مبتلا به سرطان پستان در دوران حاملگی و شیردهی در بخش رادیولوژی بیمارستان امام رضا (ع) دانشگاه علوم پزشکی مشهد در بازه زمانی ۹۷-۱۳۸۵ مورد بررسی قرار گرفتند. بررسی ویژگی‌های ماموگرافی و سونوگرافی بالینی در ۲۴ زن با PABC انجام شد. تشخیص PABC پس از بررسی بافت‌شناسی در تمام بیماران انجام شد. تجزیه و تحلیل داده‌ها با استفاده از نرم‌افزار آماری SPSS (نسخه ۲۲) انجام شد. میزان p کمتر از ۰/۰۵ معنی‌دار در نظر گرفته شد.

یافته‌ها: بر اساس نتایج، PABC در ۶ بیمار (۲۵٪) در دوران بارداری و در ۱۸ بیمار (۷۵٪) بعد از زایمان تشخیص داده شد. شایع‌ترین علت بستری، توده پستان (۸۳٪) بود. شایع‌ترین یافته در امتحان ماموگرافی، توده سینه با میکروکلسیفیکاسیون (۴۰٪) بود. شایع‌ترین یافته در سونوگرافی، توده سینه (۸۳/۳٪) بود. شایع‌ترین تظاهر در سونوگرافی، توده هیپواکوئیک با اکوژنسیته هتروژن همراه با حاشیه نامنظم بود و با جهت‌گیری عمودی قرار گرفته بود. یافته‌های مربوط به آسیب‌شناسی، کارسینوم مهاجم داکتال را در ۲۲ بیمار (۹۱/۶۶٪) نشان داد و یک بیمار (۴/۱۶٪) دارای کارسینوم غیرمهاجم و یک بیمار (۴/۱۶٪) دارای کارسینوم التهابی بود.

نتیجه‌گیری: ظاهر اولتراسوند PABC ممکن است متفاوت از سرطان پستان در زنان غیرباردار باشد و یافته‌های اولتراسوند مانند جزء کیستیک برجسته، اینهنسمنت (افزایش وضوح رنگ توده) خلفی و جهت‌گیری موازی یافته‌های غیرمعمول در PABC نیست. بنابراین یافته‌های اولتراسوند می‌تواند ضایعات خوش‌خیم پستان را در دوران بارداری و شیردهی تقلید کند. ماموگرافی و اولتراسوند، دو روش تکمیلی تصویربرداری در زنان با توده قابل لمس در دوران بارداری و شیردهی است.

کلمات کلیدی: بارداری، سرطان پستان، سونوگرافی، شیردهی، ماموگرافی

* نویسنده مسئول مکاتبات: دکتر دنیا فرخ تهرانی؛ دانشکده پزشکی، دانشگاه علوم پزشکی مشهد، مشهد، ایران. تلفن: ۰۵۱-۳۸۰۲۲۵۳۴؛ پست الکترونیک: farrokhD@mums.ac.ir

مقدمه

سرطان پستان وابسته به حاملگی (PABC)^۱ به مواردی از سرطان پستان اطلاق می‌گردد که بیماری در دوران حاملگی و یا در طی ۱۲ ماه پس از ختم حاملگی و یا تا هر زمانی که مادر در حال شیردهی باشد، تشخیص داده شود (۱، ۲).

تغییرات فیزیولوژیکی که در دوران حاملگی و شیردهی در ساختمان‌های غددی پستان ایجاد می‌شوند، با هیپرتروفی سیستم داکتال لبولار و آلوئولار همراه هستند. افزایش حجم و برجسته شدن لبول‌های پستان نه تنها معاینه بالینی را در این دوران دشوار می‌کنند، بلکه افزایش نودولاریته (گره‌ی شکل) در پارانشیم پستان در اثر فعالیت‌های هورمونی گاه سبب اشتباه نسج طبیعی پستان با توده‌های پستانی در معاینات بالینی می‌شود. بیماری‌های خوش‌خیم، شایع‌ترین علت توده‌های پستانی در دوران حاملگی و شیردهی هستند. سرطان پستان، به‌عنوان شایع‌ترین بدخیمی در زنان باردار و شیرده شناخته شده است و شیوع آن ۰/۳ در هر هزار مورد تخمین زده می‌شود (۲، ۳).

افزایش تمایل زنان به بارداری در سنین بالاتر به‌ویژه در دهه سوم و چهارم زندگی می‌تواند با افزایش شیوع PABC همراه باشد، زیرا خطر ابتلاء به سرطان پستان با افزایش سن بیشتر می‌شود. PABC اغلب با تأخیر و در مراحل پیشرفته تشخیص داده می‌شود که خود عاملی برای وخیم شدن پیش‌آگهی این بیماری می‌باشد. بیش از ۵۰٪ زنان مبتلا به PABC در STAGE III و IV سرطان پستان مراجعه می‌کنند و در بیش از ۵۰٪ آن‌ها غدد لنفاوی اگزیرلر در هنگام تشخیص بیماری مبتلا هستند. عود بیماری در PABC نیز شایع است و معمولاً بلافاصله ۵-۲ سال پس از تشخیص تومور اولیه اتفاق می‌افتد (۴-۲).

نمای ماموگرافیک PABC تفاوتی با سرطان پستان در سایر زنان ندارد. نمای سونوگرافیک تیپیک برای توده‌های مشکوک به بدخیمی در دوران حاملگی و شیردهی به‌صورت توده هیپواکوئیک به شکل نامنظم و با حاشیه نامنظم و SPECULATED (ستاره‌ای شکل)

با محور طولی عمود بر سطح پوست و همراه با سایه صوتی خلفی^۲ می‌باشد.

آیپان و همکاران (۲۰۱۰) در مطالعه خود ابراز کردند که تغییرات دوران حاملگی و شیردهی در پستان می‌تواند نمای سونوگرافیک تیپیک کارسینوم را تغییر دهد و مشاهده نواحی کیستیک داخلی توده و علامت تشدید صوت در خلف توده از جمله این علائم هستند (۲). سان و همکاران (۲۰۰۶) در مطالعه خود گزارش کردند که یافته‌های تصویربرداری PABC تفاوت قابل توجهی با سرطان پستان در سایر زنان ندارد، ولی ممکن است علائمی رؤیت شود که افتراق توده خوش‌خیم و بدخیم را در این گروه دشوار سازد (۳).

مشاهده موارد متعددی از سرطان پستان در زنان جوان و نیز در دوران حاملگی و شیردهی در سال‌های اخیر، مؤید نیاز به آشنایی بیشتر با این بیماری و انگیزه انجام این بررسی می‌باشد. مطالعه حاضر با هدف بررسی یافته‌های بالینی، ماموگرافی و سونوگرافی در ۲۴ مورد PABC و افزایش آگاهی و جلب توجه نسبت به این بیماری و تأکید بر به‌کارگیری روش‌های تشخیصی رادیولوژیک به‌ویژه سونوگرافی در این گروه از زنان و همچنین بررسی مشکلات تشخیصی که در روش‌های رادیولوژیک در بررسی سرطان پستان در دوران حاملگی و شیردهی ممکن است به‌وجود آید، انجام شد.

روش کار

در این مطالعه مقطعی و گذشته‌نگر ۲۴ بیمار مبتلا به سرطان پستان در دوران حاملگی و شیردهی در بخش رادیولوژی بیمارستان امام رضا (ع) دانشگاه علوم پزشکی مشهد در بازه زمانی ۹۷-۱۳۸۵ مورد بررسی قرار گرفتند.

تشخیص سرطان پستان در این بیماران با انجام بیوپسی و تأیید هیستولوژیک همراه بود. معیارهای ورود بیماران به این مطالعه شامل: تشخیص سرطان پستان در دوران حاملگی و شیردهی صرف‌نظر از فاصله زمانی بین تشخیص بیماری تا زمان ختم حاملگی، در دست بودن نتایج حاصل از معاینات بالینی، اقدامات تشخیصی و

² Posterior acoustic shadowing

¹ Pregnancy breast cancer

تصویربرداری شامل ماموگرافی و سونوگرافی و تأیید تشخیص سرطان پستان در بررسی هیستولوژیک پس از انجام بیوپسی سوزنی یا بیوپسی حین عمل جراحی بود. بیمارانی که با علائم بیماری‌های پستان به پزشک مراجعه کرده و جهت انجام اقدامات تشخیصی به بخش رادیولوژی ارجاع شده بودند و برای ورود به پژوهش رضایت داشتند، وارد مطالعه شدند. افرادی که برای ورود به پژوهش رضایت نداشتند و یا امکان دسترسی به تشخیص نهایی بیماری در آنها به علل مختلف میسر نگردید، از مطالعه حذف شدند. پس از تشخیص هیستولوژیک و تأیید سرطان پستان بیماران انتخاب و اطلاعات دموگرافیک معاینه بالینی و یافته‌های ماموگرافی، سونوگرافی و نتیجه امتحان هیستولوژیک مورد بررسی قرار گرفت.

تمام بیمارانی که در دوران حاملگی و شیردهی به علت شکایت از وجود توده پستانی یا سایر علائم بالینی به بیمارستان امام رضا (ع) و امید در طی سال ۹۷-۱۳۸۵ به بخش رادیولوژی بیمارستان امام رضا (ع) مراجعه کرده بودند، ابتدا از طریق سونوگرافی مورد بررسی قرار گرفتند.

سونوگرافی با پروب خطی (۱۲-۱۰ مگاهرتز) توسط یک رادیولوژیست با تجربه بیش از ۱۰ سال در تصویربرداری در بیماری‌های پستان انجام شد و یافته‌های سونوگرافی بیماران مراجعه کننده جهت استانداردسازی گزارشات در چک لیستی که به همین منظور تهیه شده بود، ثبت گردید. امتحان سونوگرافی در اکثر بیماران با هدف بررسی ماهیت توده قابل لمس توسط بیمار یا به وسیله پزشک در معاینات بالینی، بررسی توده احتمالی و یا سایر علائم بیماری‌های پستان در بیماران فاقد توده قابل لمس انجام می‌شد. در صورت مشاهده توده توپر (SOLID)، مشخصات توده نظیر نوع اکوژنیسیته، شکل، حاشیه، طرز قرارگیری توده در پستان (به موازات پوست یا عمود بر آن)^۱ و ویژگی‌های صوتی در خلف توده^۲ بر اساس معیارهای کالج رادیولوژیست‌های آمریکا (ACR)^۳ و با استفاده از سیستم BIRADS^۴

سونوگرافی انجام شد. نواحی آگزیلار نیز از نظر لنف ادنوپاتی بررسی شدند. امتحان ماموگرافی نیز برای ۲۲ بیمار انجام و به وسیله یک رادیولوژیست که سونوگرافی بیماران نیز توسط وی انجام شده بود، تفسیر گردید. در بررسی ماموگرافی دانسیته پارانشیم پستان (composition 1-4) بر اساس تقسیم‌بندی ارائه شده توسط ACR و نیز وجود یافته‌های پاتولوژیک نظیر توده و ویژگی‌های آن مانند شکل، حاشیه و وجود کلسیفیکاسیون در توده، رؤیت میکروکلسیفیکاسیون در پارانشیم پستان و چگونگی مورفولوژی و انتشار آن، وجود به هم ریختگی نظام طبیعی پارانشیم پستان دانسیته نامتقارن، تغییرات پوست و نیپل بر اساس سیستم BIRADS^۴ مورد مطالعه قرار گرفت. در صورت مشاهده ضایعه مشکوک به بدخیمی در سونوگرافی و یا ماموگرافی، تشخیص هیستولوژی و تأیید PABC پس از انجام بیوپسی سوزنی هسته‌ای و یا از طریق عمل جراحی و انجام بیوپسی حین عمل انجام گرفت. بیوپسی سوزنی با هدایت سونوگرافی و با استفاده از سوزن gauge ۱۴ به وسیله دو رادیولوژیست باتجربه در زمینه اقدامات مداخله‌ای پستان انجام شد. در نهایت اطلاعات دموگرافیک، نتایج معاینات بالینی، یافته‌های ماموگرافی و سونوگرافی و نیز نتیجه امتحان هیستوپاتولوژی در بیماران مبتلا به PABC جمع‌آوری شد. تجزیه و تحلیل داده‌ها با استفاده از نرم‌افزار آماری SPSS (نسخه ۲۲) مورد تجزیه و تحلیل قرار گرفتند. میزان p کمتر از ۰/۰۵ معنی‌دار در نظر گرفته شد.

یافته‌ها

در این مطالعه ۲۴ بیمار مبتلا به PABC مورد بررسی قرار گرفتند. محدوده سنی بیماران بین ۴۲-۲۵ سال و میانگین سنی آنها 42 ± 34 سال بود که در ۶ بیمار (۲۵٪) PABC در دوران حاملگی و در ۱۸ بیمار (۷۵٪) پس از ختم بارداری، به فاصله یک سال از تولد نوزاد و یا در دوران شیردهی تشخیص داده شده بود. از ۱۸ بیمار فوق، در ۱۰ مورد (۵۵٪) بیماران در زمان تشخیص PABC در حال شیردهی و در ۸ مورد (۴۵٪) فاقد

¹ parallel oriented or vertically oriented

² posterior acoustic features

³ American college of radiology

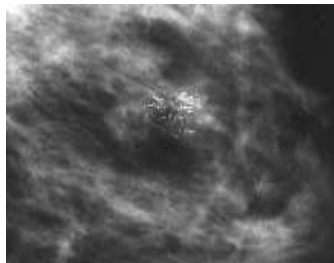
⁴ breast imaging reporting and data system

اقدامات تشخیصی رادیولوژیک بود. ۳ نفر (۱۲٪) از این بیماران با شکایت درد پستان و ۱ مورد (۴٪) با علائم بالینی شبیه ماستیت حاد مراجعه کرده بودند. امتحان ماموگرافی در ۲۰ بیمار (۸۳/۳٪) انجام شده بود. ۱۸ بیمار (۹۰٪) در زمان انجام ماموگرافی در دوران پس از ختم حاملگی و ۲ بیمار (۱۰٪) نیز در سه ماه آخر دوران حاملگی بودند. در این گروه از بیماران دانسیته پارانشیم پستان در ماموگرافی در ۲ مورد (۱۰٪) در حد composition b، در ۱۲ بیمار (۶۰٪) در حد composition c و در ۶ بیمار (۳۰٪) در حد composition d ارزیابی شد. از ۶ بیمار (۳۰٪) با نمای پستان در حد composition d، در ۱ بیمار توده همراه با میکروکلسیفیکاسیون و در ۱ بیمار میکروکلسیفیکاسیون به تنهایی در ماموگرافی رؤیت گردید (تصویر ۱ ماموگرافی).

سابقه شیردهی بودند. سابقه فامیلیال سرطان پستان در بستگان درجه یک در ۴ مورد (۱۶٪) مشاهده شد. شایع‌ترین علت مراجعه بیماران لمس توده در پستان بود که در ۲۰ بیمار (۸۳٪) مشاهده شد. مراجعه یک بیمار با علائم قرمزی، تورم و درد پستان با تابلوی بالینی ماستیت حاد بود. بررسی پاتولوژیک پس از عدم پاسخ به درمان طبی در این بیمار مؤید تشخیص کارسینوم التهابی پستان بود و در بررسی‌های رادیولوژیک، امکان افتراق ضایعه التهابی از ضایعه نئوپلازیک میسر نبود. ۱۲ بیمار (۵۰٪) با شکایت درد پستان و ۲ بیمار (۸٪) با شکایت دیس‌شارژ خونی از نیپل مراجعه کرده بودند. جدول ۱ علائم بالینی را در بیماران مورد مطالعه نشان می‌دهد. زمان متوسط بین شروع علائم بالینی و تشخیص PABC حدود ۱۲ هفته بود. در ۴ بیمار (۱۶٪) این فاصله زمانی ۱۵-۲۴ هفته بود که در ۲ مورد (۸٪) تأخیر در تشخیص بیشتر از ۳ ماه به علت مراجعه بیمار به پزشک و در ۲ مورد (۸٪) دیگر نیز عدم توجه پزشک به علائم بالینی و عدم ارجاع بیمار جهت انجام

جدول ۱- علائم بالینی بیماران مبتلا به PABC در گروه مورد مطالعه

علائم بالینی	تعداد بیماران (درصد)
توده	۲۰ (۸۳)
عدم لمس توده	۴ (۱۷)
درد	۱۲ (۵۰)
نداشتن درد	۱۲ (۵۰)
دیس شارژ نیپل	۲ (۸)
عدم دیس شارژ	۲۲ (۹۱/۸)
تورم و قرمزی پستان	۱ (۴/۱)
عدم تورم و قرمزی	۲۳ (۹۵/۹)



تصویر ۱- سرطان پستان در دوران حاملگی و شیردهی. ماموگرافی با بزرگ‌نمایی در این تصویر میکروکلسیفیکاسیون‌های پلئومورف در نسج پستان مربوط به میکروکلسیفیکاسیون‌های کاملاً مشکوک به بدخیمی رؤیت می‌شوند.

دارای ماموگرافی، در ۱۴ بیمار (۶۰٪) ماموگرافی یافته‌های غیرطبیعی را نشان می‌داد (ماموگرافی

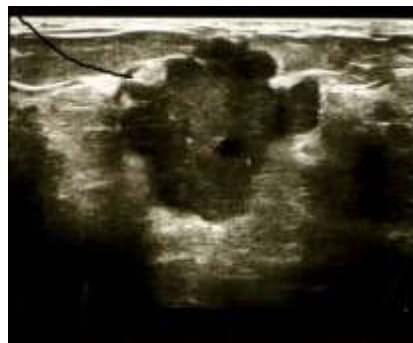در ۶ بیمار (۳۰٪) ماموگرافی منفی بود (یافته‌های غیرطبیعی در ماموگرافی مشاهده نشد). از ۲۰ بیمار

بررسی سونوگرافی به هم ریختگی طرح اکوژنیسیته طبیعی پارانشیم در بخش سانتال همراه با افزایش ضخامت در جدار مجاری شیری به همراه اتساع و تورتوزیته مجاری را نشان می‌داد. شکایت این بیمار، درد پستان و دیس‌شارژ از نیپل و بررسی پاتولوژی ضایعه پستانی مؤید کارسینوم داکتال مهاجم بود. در دو بیمار مبتلا به کارسینوم التهابی نیز توده مشخصی در سونوگرافی رؤیت نشد و شواهد افزایش اکوژنیسیته نسجی به صورت غیریکنواخت همراه با ادم نسجی و ضخیم شدگی پوست در سونوگرافی مشاهده می‌شد. شایع‌ترین یافته‌های غیرطبیعی در سونوگرافی، توده پستانی بود که در ۲۰ بیمار (۸۳/۳٪) رؤیت گردید. شایع‌ترین نمای سونوگرافی در توده‌های پستانی، وجود توده هیپواکوئیک با اکوژنیسیته غیریکنواخت دارای حاشیه و شکل نامنظم با محور عمود بر پوست^۱ بود (تصویر ۲).

مثبت). شایع‌ترین یافته‌های ماموگرافیک در این بیماران، توده پستانی بدون میکروکلسیفیکاسیون بود که در ۸ بیمار (۴۰٪) رؤیت گردید. توده همراه با کلسیفیکاسیون در ۱ بیمار (۱۵٪) و میکروکلسیفیکاسیون مشکوک به بدخیمی بدون توده در ۳ بیمار (۱۵٪) دارای ماموگرافی مثبت مشاهده گردید. در ۱ بیمار علائم مثبت ماموگرافی دانسیته نامتقارن همراه با به هم ریختگی نظام طبیعی پارانشیم و در یک بیمار شواهد ادم نسجی و افزایش ضخامت پوست بود که بررسی پاتولوژی در این بیمار ان مؤید کارسینوم التهابی بود. جدول ۲ یافته‌های ماموگرافیک در بیماران مبتلا به PABC را نشان می‌دهد. امتحان سونوگرافی در تمامی ۲۴ بیمار مورد مطالعه انجام شد. نتیجه سونوگرافی فقط در یک بیمار منفی بود که ماموگرافی این بیمار، میکروکلسیفیکاسیون مشکوک به بدخیمی را نشان می‌داد. در یک بیمار دارای میکروکلسیفیکاسیون مشکوک به ضایعه بدخیم در ماموگرافی و سونوگرافی، توده مشخصی رؤیت نشد و

جدول ۲- یافته‌های ماموگرافی در مبتلایان به PABC در گروه مورد مطالعه

تعداد بیماران	یافته‌های ماموگرافیک
۸ (۴۰)	توده غیر کلسیفیه
۱ (۵)	توده کلسیفیه
۳ (۱۵)	میکروکلسیفیکاسیون به‌تنهایی
۱ (۵)	دانسیته نامتقارن و به هم ریختگی نظام پارانشیم پستان
۱ (۵)	افزایش ضخامت برست
۶ (۳۰)	ماموگرافی نرمال
۲۰ (۱۰۰)	جمع



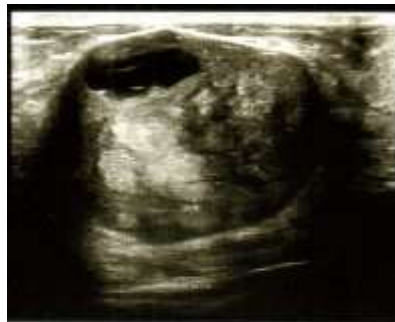تصویر ۲- سرطان پستان در دوران حاملگی و شیردهی. سونوگرافی توده پستانی در این تصویر توده هیپواکوئیک با شکل نامنظم و با حاشیه نامنظم را نشان می‌دهد که محور طولی آن، عمود بر سطح برست

¹ Vertical orientation

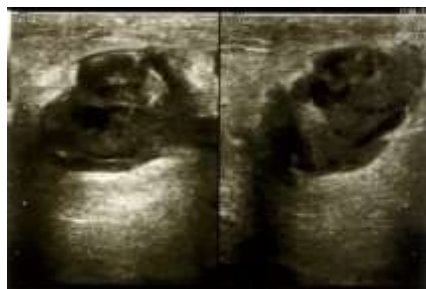جدول ۳ یافته‌های سونوگرافیک در مبتلایان به PABC را نشان می‌دهد. در گروه مورد مطالعه از ۲۰ بیمار دارای توده پستانی، در ۲ بیمار نمای توده با BIRADS3 سونوگرافی مطابقت داشت که به علت سابقه فامیلی مثبت، بیوپسی از توده به عمل آمد. اکوژنیسیته مختلط با جزء کیستیک در تومور در ۴ بیمار (۱۶٪) (تصویر ۳) و شواهد تشدید صوت در خلف توده در ۴ بیمار (۱۶٪) رؤیت گردید (تصویر ۴ و ۵).

جدول ۳- یافته‌های سونوگرافی در مبتلایان به PABC در گروه مورد مطالعه

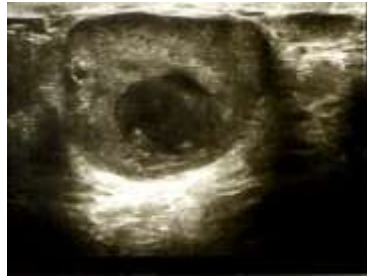شکل توده	نامنظم	۱۲ (۶۰)
	منظم	۸ (۴۰)
شکل حاشیه	لبوله	۶ (۳۰)
	نامنظم	۱۴ (۷۰)
orientation	parallel به موازات پوست	۸ (۴۰)
	عمود بر پوست (Non parallel)	۱۲ (۶۰)
	سایه صوتی خلفی	۱۰ (۵۰)
سایه صوتی و یا تشدید صوت	تشدید صوت در خلف	۴ (۲۰)
	فاقد علائم صوتی خلفی با سایه صوتی مختلط	۶ (۳۰)
به هم ریختگی طرح اکوژنیسیته طبیعی پارانشیم در بخش سانترال و میکروکلسیفیکاسیون		۱ (۳۳)
	افزایش اکوژنیسیته نسجی به صورت غیریکنواخت همراه با ادم نسجی و ضخیم شدن پوست	۲ (۶۷)



تصویر ۳- سرطان پستان در دوران حاملگی و شیردهی، سونوگرافی توده پستانی در این تصویر توده هیپواکوئیک بیضی شکل و با حدود منظم و دارای کانون اکوفری کیستیک داخلی مشاهده می‌شود.



تصویر ۴- سرطان پستان در دوران حاملگی و شیردهی، سونوگرافی توده پستانی در این تصویر توده هیپواکوئیک با اکوژنیسیته غیریکنواخت دارای ناحیه اکوفری داخلی همراه با علامت تشدید صوت در سطح خلفی توده رؤیت می‌شود.



تصویر ۵- سرطان پستان در دوران حاملگی و شیردهی. سونوگرافی توده پستان سرطان پستان در دوران حاملگی و شیردهی. در این تصویر توده با حاشیه منظم با نمای تشدید صوت در سطح خلفی توده رؤیت می‌گردد. بیوپسی و بررسی هیستولوژیک مؤید کارسینوم مدولری بود.

در برخی تعاریف تمامی سرطان‌های پستان که در دوران حاملگی و یا در زمان شیردهی صرف‌نظر از فاصله زمانی تشخیص بیماری تا ختم حاملگی تشخیص داده شده‌اند، در این گروه از سرطان‌های پستان قرار می‌گیرند (۱، ۲).

PABC بیماری شایع نیست، ولی با توجه به آنکه نتایج این بیماری مادر و جنین هر دو را تحت تأثیر قرار می‌دهد، تشخیص به موقع آن حائز اهمیت است. به نظر می‌رسد که با توجه به افزایش تمایل زنان به بارداری شدن در سنین بالاتر و همچنین افزایش شیوع سرطان پستان در سنین بالا، تعداد موارد تشخیص داده شده PABC نیز در سال‌های اخیر افزایش یافته است. PABC در اغلب موارد با تأخیر تشخیص داده می‌شود که علت آن و در نتیجه مشاهده موارد پیشرفته‌تر بیماری می‌تواند مربوط به علل زیر باشد (۵، ۶).

۱- تغییرات فیزیولوژیک نسج پستان در این دوران تحت تأثیر هورمون‌های استروژن، پروژسترون و پرولاکتین، تشخیص PABC را در معاینات بالینی و نیز در روش‌های تشخیص رادیولوژی دشوار می‌سازد.

۲- تشابه یافته‌های رادیولوژیک PABC با بیماری‌های خوش‌خیم پستان و فقدان آگاهی نسبت به این بیماری. حدود ۸۰٪ از توده‌های پستان در دوران حاملگی و شیردهی خوش‌خیم هستند.

۳- عدم تمایل به انجام بیوپسی و اقدامات تشخیصی تهاجمی در مورد توده‌های پستان در دوران حاملگی و شیردهی توسط پزشک و بیمار. بیش از ۹۰٪ زنان مبتلا به PABC با شکایت توده پستانی مراجعه می‌کنند که

همچنین در ۸ بیمار (۳۳٪) محور توده به موازات برست بود و نمای *parallel orientation* مشاهده می‌شد. سائز توده در ۱۱ بیمار (۴۵/۵٪) در زمان تشخیص در سونوگرافی بیشتر از ۲/۵ سانتی‌متر بود. لنفادنوپاتی ناحیه آگزیلار در سونوگرافی در ۱۲ بیمار (۵۰٪) مشاهده شد و در ۱۲ بیمار دیگر سونوگرافی ناحیه آگزیلار منفی بود، ولی بررسی پاتولوژی ابتلاء غدد لنفاوی را در ۴ مورد از بیماران با سونوگرافی منفی در ناحیه آگزیلار نشان داد.

تصویربرداری به روش رزونانس مغناطیسی (ام آر آی) فقط برای ۲ بیمار که دارای کارسینوم موضعی پیشرفته بودند انجام شد و هدف MRI بررسی وسعت ضایعه و یا ارزیابی تومور قبل از اقدام به شیمی‌درمانی NEOADJUVANT در بیماران بود.

بررسی پاتولوژی در بیماران مورد مطالعه کارسینوم داکتال مهاجم در ۲۲ بیمار (۹۱/۶۶٪)، کارسینوم داکتال غیر مهاجم با جزء مهاجم در ۱ بیمار (۴/۱۶٪) و نیز کارسینوم التهابی در ۱ بیمار (۴/۱۶٪) بود. با توجه به هدف اصلی مطالعه که بررسی یافته‌های ماموگرافی و سونوگرافی در این بیماران بود، پیش‌آگهی و نوع روش‌های درمانی به کار رفته در این مطالعه مورد بررسی قرار نگرفت. امید آنکه در مطالعات آینده این مشکلات شایان توجه نیز در مبتلایان PABC در گروه‌های بزرگ‌تری از بیماران مورد بررسی قرار گیرد.

بحث

سرطان پستان وابسته به حاملگی و شیردهی شامل مواردی از سرطان پستان است که در دوران حاملگی و یا طی ۱۲ ماه پس از ختم حاملگی تشخیص داده شود.

ممانعتی برای انجام ماموگرافی به‌ویژه چنانچه هدف از انجام آن مرحله‌بندی سرطان پستان و بررسی وسعت آن باشد، وجود ندارد (۱۲-۱۰). استفاده از اشعه X در سه ماهه اول حاملگی و عمدتاً در ماه اول می‌تواند سبب ناهنجاری‌های مادرزادی، اختلال در رشد و حتی مرگ جنین شود. خطر این عوارض زمانی است که میزان تابش اشعه X بیشتر از ۱،۰۵۳/۱ گری باشد، در حالی که در ماموگرافی استاندارد در دو جهت و با رعایت شرایط حفاظت در برابر اشعه X، با بکارگیری سیستم‌های مدرن ماموگرافی دیجیتال، این میزان اشعه حدود ۰/۰۰۸ گری ارزیابی می‌شود که به مراتب کمتر از اشعه مؤثر برای ایجاد عارضه در جنین است (۱۳). یافته‌های ماموگرافی در PABC همانند سایر موارد سرطان پستان است که شامل توده، میکروکلسیفیکاسیون، دانسیته نامتقارن، از بین رفتن نظام طبیعی پارانشیم پستان، افزایش ضخامت پوست، تغییر شکل نیپل و لنف آدنوپاناس آگزیر می‌باشد. ماموگرافی به‌ویژه در تشخیص میکروکلسیفیکاسیون مربوط به ضایعات بدخیم و بررسی وسعت آن ارزشمند است (۲، ۹، ۱۰). در مطالعه حاضر شایع‌ترین یافته ماموگرافیک، توده پستانی بدون میکروکلسیفیکیشن بود که در ۸ بیمار (۴۰٪) از ۲۰ بیمار دارای ماموگرافی مشاهده گردید. سونوگرافی، روش تصویربرداری انتخابی برای تشخیص PABC می‌باشد. مشاهده یافته‌هایی نظیر توده هیپواکونیک با اکوژنیسیته غیریکنواخت، شکل و حاشیه نامنظم همراه با حاشیه خاردار با speculation (ستاره‌ای شکل) محیطی، وجود محور عمودی در توده با افزایش قطر قدامی خلفی به قطر عرضی و رؤیت سایه صوتی خلفی به نفع ضایعه بدخیم ارزیابی می‌شوند. در مطالعه اهن و همکاران (۲۰۰۳) حساسیت سونوگرافی در PABC حدود (۹۸٪) گزارش شد (۴، ۱۰، ۱۴). در مطالعه حاضر حساسیت سونوگرافی در تشخیص PABC ۹۵/۸٪ بود و از ۲۴ بیمار، در ۲۳ مورد وجود توده در سونوگرافی مشخص گردید. همچنین در مطالعه حاضر شایع‌ترین یافته‌های سونوگرافیک در بیماران مورد مطالعه توده توپور و هیپواکونیک، با اکوژنیسیته هتروژن دارای حاشیه

اکثراً در سونوگرافی به‌راحتی قابل تشخیص هستند. در مطالعه حاضر شایع‌ترین شکایت بیماران، توده پستانی قابل لمس بود که در ۲۰ بیمار (۸۳/۳٪) مشاهده شد و با نتایج سایر مطالعات مطابقت داشت. با توجه به اینکه اکثر این بیماران با توده پستانی قابل لمس مراجعه می‌نمایند، لذا توده‌های در حال رشد در دوران حاملگی و شیردهی نباید به‌عنوان یک یافته خوش‌خیم و کم‌اهمیت تلقی شوند (۲، ۴).

مشاهده موارد پیشرفته PABC در هنگام تشخیص تا حدودی مربوط به مشکلات بررسی توده‌های پستانی در زمان حاملگی و شیردهی است. تغییرات فیزیولوژیک ناشی از افزایش میزان استروژن، پروژسترون و پرولاکتین در دوران حاملگی با افزایش ضخامت مجاری شیردهی، افزایش ساختمان‌های عروقی و برجسته شدن نسج غددی در واحدهای لبولار و همچنین کاهش نسج چربی و همبندی در پستان همراه است. این تغییرات فیزیولوژیک سبب افزایش دانسیته پارانشیم پستان به شکل غیریکنواخت و با نمای ندولر می‌شود و بررسی ضایعات پستانی را در ماموگرافی دشوار می‌سازد. در حقیقت ایجاد نمای پستان‌های دانس در این گروه از زنان با کاهش حساسیت ماموگرافی در تشخیص سرطان پستان همراه است. حساسیت ماموگرافی در تشخیص PABC در مطالعات مختلف حدود ۷۸-۹۰٪ گزارش شده است (۲، ۷، ۸).

لیبرمن و همکاران (۱۹۹۴) در مطالعه خود حساسیت ماموگرافی در تشخیص PABC را حدود ۷۸٪ گزارش کردند (۹). اهن و همکاران (۲۰۰۳) در مطالعه خود حساسیت ماموگرافی را ۸۶/۷٪ گزارش نمودند (۱۰). در مطالعه حاضر ماموگرافی در ۶۰٪ از بیماران یافته غیرطبیعی را نشان داد. تشخیص مواردی از سرطان پستان که به‌صورت دانسیته نامتقارن و با به‌هم ریختگی نظام طبیعی پارانشیم پستان تظاهر می‌کنند نیز در دوران حاملگی و شیردهی با توجه به افزایش دانسیته پارانشیم در ماموگرافی دشوارتر است و اساساً پیشنهاد می‌شود که ماموگرافی در زنان شیرده پس از شیردهی و تخلیه پستان از شیر انجام گیرد و در دوران حاملگی خصوصاً در سه ماهه دوم و سوم در موارد ضروری

نامنظم و فاقد Parallel orientation همراه با سایه صوتی خلفی مختلط بود که با نتایج مطالعه اهن و همکاران (۲۰۰۳) بسیار نزدیک است. مطالعات مختلف نشان داده‌اند که نمای سونوگرافیک PABC در برخی بیماران با نمای تیپیک سرطان پستان قدری متفاوت است. مشاهده نواحی کیستیک در توده، یکی از این موارد می‌باشد. PABC توموری مهاجم است و تهاجم تومور به خارج از بستر عروقی آن ممکن است با نکرور با تغییرات دژنراتیو و ایجاد کانون‌های کیستیک در تومور همراه باشد. در مطالعه حاضر تغییرات کیستیک در ۴ بیمار مشاهده شد. توده‌های قابل لمس پستان با نمای اکوژن همراه با نواحی کیستیک داخلی را در دوران حاملگی و شیردهی نباید به‌عنوان آبسه پستان با گالاکتوسل در نظر گرفت، مگر در مواردی که معاینه بالینی با علائم بیماری نوپا به‌نفع توده التهابی با گالاکتوسل باشد. انجام اسپیراسیون با سوزن ظریف و با بیوپسی از محل توده می‌تواند در تعیین ماهیت قطعی آن کمک کننده باشد (۱۵).

علامت قابل توجه دیگر در مبتلایان به PABC در سونوگرافی، مشاهده علامت تشدید سایه صوتی در خلف توده است که در ۶۴٪ موارد PABC گزارش شده است. این علامت در مطالعه حاضر در ۴ بیمار ملاحظه گردید. افزایش قطر عرضی توده به قطر قدامی خلفی آن و محور موازی با پوست نیز در ۵۸٪ از موارد PABC گزارش شده است. با توجه به آنکه این علامت معمولاً در تومورهای خوش‌خیم نظیر فیبروآدنوم ملاحظه می‌گردد، رؤیت آن تشخیص PABC را دشوار می‌سازد. این نما در مطالعه حاضر در ۶ بیمار ملاحظه گردید. یکی دیگر از مشکلات تشخیصی در PA8C، تغییر در نمای سونوگرافیک توده‌های خوش‌خیم و شایع پستان نظیر فیبروآدنوم در دوران حاملگی و شیردهی است. در سه ماهه سوم حاملگی و در دوران شیردهی ممکن است نواحی انفارکت ثانویه به ترومبوز عروقی در فیبروآدنوم با آدنوم شیردهی ایجاد شود که معمولاً با بروز درد در توده پستانی همراه است. ایجاد نواحی انفارکت می‌تواند با ایجاد حاشیه لبوله، اکوژنیسته غیریکنواخت و نواحی سیستیک و حتی

پیدایش سایه صوتی خلفی در توده همراه باشد. در چنین مواردی نمای سونوگرافیک فیبروآدنوم با کانون‌های انفارکت با PABC قابل اشتباه می‌باشد. همچنین تغییراتی نظیر هیپرپلازی سکرئتوار (ترشچی) در فیبروآدنوم در این دوران می‌تواند با ایجاد میکروکلسیفیکاسیون در توده همراه باشد و نمایی شبیه توده بدخیم کلسیفیه را تقلید نماید (۱۴، ۱۵).

با توجه به امکان ایجاد نمای شبیه ضایعات خوش‌خیم در PABC در سونوگرافی و نیز احتمال ایجاد نمایی مشابه مایعات بدخیم در توده‌های خوش‌خیم پستان در دوران حاملگی و شیردهی، چنانچه توده پستانی در سونوگرافی تمامی ویژگی‌های سونوگرافیک یک توده خوش‌خیم با نمای BIRADS II و یا توده احتمالاً خوش‌خیم با تمسای BIRADS III را نداشته باشد، ضروری است (نمونه‌برداری) FNA^۱ با بیوپسی سوزنی هسته‌ای جهت تعیین ماهیت قطعی آن به‌عمل آید. ماموگرافی و سونوگرافی در حقیقت در روش تشخیصی، مکمل یکدیگر هستند و انجام بیوپسی از توده پستانی با نمای مشکوک و یا بینابینی در روش‌های تشخیصی رادیولوژیک برای جلوگیری از تشکیل PABC ضروری می‌باشد (۷، ۱۶، ۱۷).

MRI به‌طور معمول برای تشخیص اولیه PABC توصیه نمی‌شود و انجام آن تنها برای ارزیابی وسعت تومور یا در مواردی که نیاز به انجام شیمی‌درمانی به‌عنوان یک درمان Neoadjuvant باشد، به‌کار می‌رود (۵). افزایش جریان خون در پستان در دوران حاملگی و شیردهی با تشدید جذب ماده حاجب گادولینیوم در پارانشیم پستان همراه است. نسج طبیعی پستان در این دوران Enhancement (افزایش وضوح رنگ) سریع و قابل توجهی دارد و پس از فاز اولیه با گذشت ۲-۱ دقیقه از شروع تزریق گادولینیوم، میزان Enhancement (افزایش وضوح رنگ) همچنان به‌طور یکنواخت افزایش می‌یابد. این وضعیت، ارزیابی ضایعات بدخیم را در MRI دشوار می‌سازد. از طرف دیگر وجود مقادیر قابل توجه آن آزاد و جابه‌جا شونده در دوران حاملگی و شیردهی در

¹ fine needle aspiration

این گروه از زنان، اثرات فیزیولوژیک خاص دوران حاملگی و شیردهی و یا مجموعه‌ای از این عوامل باشد. پس از تشخیص PABC مهم‌ترین نکته، عدم تأخیر در درمان و انتخاب روش درمانی مناسب است. در صورت تشخیص بیماری در اواخر حاملگی می‌توان درمان را تا ختم حاملگی و تولد جنین به تأخیر انداخت و در غیر این صورت شروع درمان در دوران حاملگی الزامی است. ختم حاملگی در سه ماهه اول و دوم حاملگی معمولاً اثر چندانی بر بهبود پیش‌آگهی ندارد. اصول درمان در PABC مشابه سایر موارد سرطان پستان است و جراحی در خط اول درمان قرار دارد (۱۴، ۲۳). در دوران حاملگی معمولاً انجام (ماستکتومی رادیکال تعدیل شده) Modified radical mastectomy پیشنهاد می‌شود. مطالعات متعددی نشان داده‌اند که پیش‌آگهی در این نوع درمان مشابه مواردی است که به انجام Lumpectomy (توده‌برداری با حفظ پستان) حفظ پستان و سپس رادیوتراپی اقدام می‌شود. در صورت تشخیص PABC در اواخر دوران بارداری می‌توان به حفظ پستان اقدام نمود و رادیوتراپی را تا ۶ هفته پس از جراحی Lumpectomy به تأخیر انداخت.

در موارد PABC پس از ختم حاملگی، روش درمان همانند سایر موارد سرطان پستان می‌باشد. انجام بیوپسی از غدد لنفاوی پیشاهنگ، مهم‌ترین روش تشخیص ابتلاء غدد لنفاوی ناحیه آگزیلر است. شیمی‌درمانی به‌عنوان یک روش درمانی همراه در مبتلایان به PABC مفید و مؤثر است. انجام شیمی‌درمانی در سه ماهه اول حاملگی به علت اثرات تراتوژن داروها در مرحله اورگانوژنز و خطر ایجاد ناهنجاری جنینی کنتراندیکه است و پس از سه ماهه اول حاملگی می‌توان از آن به‌عنوان یک درمان همراه استفاده نمود. استفاده از شیمی‌درمانی در این دوران می‌تواند با عوارضی نظیر سقط با تأخیر در رشد داخل رحمی جنین همراه باشد (۴، ۷). زمان ختم حاملگی بستگی به زمان تشخیص بیماری دارد و در اکثر موارد ختم حاملگی پس از هفته ۳۵ حاملگی پیشنهاد می‌شود. رادیوتراپی و هورمون‌درمانی را باید تا پس از

پستان سبب افزایش سیگنال به‌طور منتشر در پارانشیم در تصاویر (DWI) weighted می‌گردد و حساسیت MRI را در تشخیص ضایعات نفوپلاریک کاهش می‌دهد (۱۴، ۱۸). در مطالعه حاضر MRI فقط برای ۲ بیمار جهت بررسی وسعت ضایعه انجام شده بود.

انجام FNA در دوران حاملگی و شیردهی به‌علت تغییرات فیزیولوژیک ایجاد شده در پارانشیم پستان می‌تواند با نتایج مثبت کاذب یا منفی کاذب همراه باشد، لذا تفسیر آن باید به‌وسیله سینوپاتولوژیست با تجربه کافی در سینوپاتولوژی پستان انجام شود. امروزه بیوپسی سوزنی به‌عنوان یک روش ارزشمند برای تشخیص PABC شناخته شده است. احتمال بروز عوارضی مانند خونریزی، عفونت با فیستول شیری را می‌توان با تخلیه پستان از شیر تا حد کامل، قبل از اقدام به بیوپسی و رعایت شرایط هموستاز و استریلیته به‌میزان قابل توجهی کاهش داد (۴، ۷، ۲۰).

شایان توجه آنکه در صوت وجود توده قابل لمس در معاینات بالینی، ماموگرافی و سونوگرافی منفی نباید سبب تأخیر در انجام بیوپسی و بررسی هیستولوژیک از محل مشکوک در معاینات بالینی شود (۵).

نتایج مطالعات انجام شده در مورد چگونگی پیش‌آگهی و بقاء و طول عمر مبتلایان به PABC متفاوت است. اگرچه اکثر مطالعات تأکید بر پیش‌آگهی مشابه در PABC و سایر موارد سرطان پستان در شرایط سنی مشابه و گرید یکسان را دارند، ولی در برخی مطالعات بر پیش‌آگهی وخیم PABC تأکید شده است. رادریگاز و همکاران (۲۰۰۸) در مطالعه خود اظهار داشتند که زنان مبتلا به PABC در مراحل پیشرفته‌تری از بیماری با تومور بزرگ‌تر و با افزایش درصد تومورهای Hormone receptor negative (فاقد گیرنده هورمونی) مراجعه می‌نمایند (۲۲). علت این تفاوت رفتاری در PABC به‌طور کامل شناخته شده نیست و می‌تواند مربوط به عواملی نظیر عدم انجام اقدامات درمانی تهاجمی‌تر در دوران حاملگی و شیردهی به‌علت اثر سوء آنها در جنین و یا ملاحظات مربوط به مادران در زمان شیردهی، همچنین تشخیص بیماری در مراحل پیشرفته‌تر ثانوی به‌دلیل مشکلات تشخیصی در

نتیجه گیری

سونوگرافی، اولین و بهترین روش تشخیصی تصویربرداری برای بررسی توده‌های پستانی قابل لمس در دوران حاملگی و شیردهی است. ماموگرافی و سونوگرافی، دو روش تشخیصی مکمل هستند و ماموگرافی می‌تواند در بررسی میکروکلسیفیکاسیون و دانسیته‌های نامتقارن و به‌هم‌ریختگی نظام طبیعی نسج پستان که تشخیص آنها در سونوگرافی به‌علت افزایش اکوژنیسیته و نمای غیریکنواخت پارانشیم پستان دشوار است، کمک نماید. توده‌هایی با نمای مشکوک یا فاقد یک نمای اختصاصی برای ضایعات خوش‌خیم یا احتمالاً خوش‌خیم باید مورد بیوپسی و بررسی هیستولوژیک قرار گیرند. در صورت وجود توده قابل لمس یا سایر علائم بالینی مشکوک و منفی بودن ماموگرافی و سونوگرافی، انجام بیوپسی از محل مورد نظر جهت رد بدخیمی ضروری می‌باشد.

تشکر و قدردانی

بدین‌وسیله از تمام افرادی که ما را در انجام این مطالعه یاری کردند، تشکر و قدردانی می‌شود.

ختم حاملگی به تعویق انداخت. شایان ذکر است که تصمیم‌گیری و اتخاذ روش درمانی مناسب در PABC نیازمند مشورت و همکاری گروه‌های مختلف پزشکی به‌ویژه جراح، اونکولوژیست و متخصص زنان و زایمان می‌باشد. هدف این مطالعه توجه به علائم بالینی و نیز یافته‌های تشخیصی در روش‌های تصویربرداری ماموگرافی و سونوگرافی بود.

از محدودیت‌های مطالعه حاضر مواردی نظیر بررسی گردیدنگ سرطان پستان در بیماران، نوع درمان‌های انجام شده، نتایج حاصل از درمان و پیش‌آگهی بیماری بود. مسلماً اطلاعات بیشتر نسبت به سرطان پستان در زنان در دوران حاملگی و شیردهی نیازمند بررسی گروه‌های وسیع‌تری از این بیماران و توجه به ابعاد مختلف تشخیص و درمان بیماری خواهد بود. امید آنکه با توجه به افزایش تعداد سرطان‌های پستان تشخیص داده شده در دوران حاملگی و شیردهی، بتوان مطالعات کامل‌تری بر روی این گروه از زنان مبتلا به سرطان پستان انجام داد تا از تأخیر در تشخیص جلوگیری کرده و پیش‌آگهی بیماری را بهبود بخشید.

منابع

- Keinan-Boker L, Lerner-Geva L, Kaufman B, Meirow D. Pregnancy-associated breast cancer. *Isr Med Assoc J* 2008; 10(10):722-7.
- Ayyappan AP, Kulkarni S, Crystal P. Pregnancy-associated breast cancer: spectrum of imaging appearances. *Br J Radiol* 2010; 83(990):529-534.
- Son EJ, Oh KK, Kim EK. Pregnancy-associated breast disease: radiologic features and diagnostic dilemmas. *Yonsei Med J* 2006; 47(1):34-42.
- Gemignani ML, Petrek JA. Pregnancy-Associated Breast Cancer: Diagnosis and Treatment. *Breast J* 2000; 6(1):68-73.
- Taylor D, Lazberger J, Ives A, Wylie E, Saunders C. Reducing delay in the diagnosis of pregnancy-associated breast cancer: How imaging can help us. *J Med Imaging Radiat Oncol* 2011; 55(1):33-42.
- Gemignani ML, Petrek JA, Borgen PI. Breast cancer and pregnancy. *Surg Clin North Am* 1999; 79(5):1157-69.
- Keleher AJ, Theriault RL, Gwyn KM, Hunt KK, Stelling CB, Singletary SE, et al. Multidisciplinary management of breast cancer concurrent with pregnancy. *J Am Coll Surg* 2002; 194(1):54-64.
- Fox SR, Smith MS. The suppression of pulsatile luteinizing hormone secretion during lactation in the rat. *Endocrinology* 1984; 115(6):2045-51.
- Lieberman L, Giess CS, Dershaw DD, Deutch BM, Petrek JA. Imaging of pregnancy-associated breast cancer. *Radiology* 1994; 191(1):245-8.
- Ahn BY, Kim HH, Moon WK, Pisano ED, Kim HS, Cha ES, et al. Pregnancy- and lactation-associated breast cancer: mammographic and sonographic findings. *J Ultrasound Med* 2003; 22(5):491-7.
- Foxcroft LM, Evans EB, Porter AJ. The diagnosis of breast cancer in women younger than 40. *Breast* 2004; 13(4):297-306.
- Brennan M, French J, Houssami N, Kirk J, Boyages J. Breast cancer in young women. *Australian Family Physician* 2005; 34(10):851-855.
- Sechopoulos I, Suryanarayanan S, Vedantham S, D'Orsi CJ, Karellas A. Radiation dose to organs and tissues from mammography: Monte Carlo and phantom study. *Radiology* 2008; 246(2):434-43.

14. Sabate JM, Clotet M, Torrubia S, Gomez A, Guerrero R, de las Heras P, et al. Radiologic evaluation of breast disorders related to pregnancy and lactation. *Radiographics* 2007; 27 Suppl 1:S101-24.
15. Ayyappan AP, Kulkarni S, Crystal P. Pregnancy-associated breast cancer: spectrum of imaging appearances. *Br J Radiol* 2010; 83(990):529-34.
16. Vashi R, Hooley R, Butler R, Geisel J, Philpotts L. Breast Imaging of the Pregnant and Lactating Patient: Imaging Modalities and Pregnancy-Associated Breast Cancer. *AJR Am J Roentgenol* 2013; 200(2):231-8.
17. Hogge JP, De Paredes ES, Magnant CM, Lage J. Imaging and management of breast masses during pregnancy and lactation. *Breast J* 1999; 5(4):272-283.
18. Wang PI, Chong ST, Kielar AZ, Kelly AM, Knoepp UD, Mazza MB, et al. Imaging of pregnant and lactating patients: part 1, evidence-based review and recommendations. *AJR Am J Roentgenol* 2012; 198(4):778-84.
19. Talele AC, Slanetz PJ, Edmister WB, Yeh ED, Kopans DB. The lactating breast: MRI findings and literature review. *Breast J* 2003; 9(3):237-40.
20. Novotny DB, Maygarden SJ, Shermer RW, Frable WJ. Fine needle aspiration of benign and malignant breast masses associated with pregnancy. *Acta Cytol* 1991; 35(6):676-86.
21. Schackmuth EM, Harlow CL, Norton LW. Milk fistula: a complication after core breast biopsy. *AJR Am J Roentgenol* 1993; 161(5):961-2.
22. Rodriguez AO, Chew H, Cress R, Xing G, McElvy S, Danielsen B, et al. Evidence of poorer survival in pregnancy-associated breast cancer. *Obstet Gynecol* 2008; 112(1):71-8.
23. Barnes DM, Newman LA. Pregnancy-associated breast cancer: a literature review. *Surg Clin North Am* 2007; 87(2):417-30.