

گزارش مورد: فیستول وزیکویوترین به دنبال زایمان واژینال

دکتر زینب خادمی^۱، دکتر مهناز برومند رضازاده^{۲*}، دکتر فرهاد یوسفی^۳،
دکتر فهیمه علیزاده^۱

۱. رزیدنت گروه زنان و مامایی، دانشکده پزشکی، دانشگاه علوم پزشکی، مشهد، ایران.
۲. استادیار گروه زنان و مامایی، دانشکده پزشکی، دانشگاه علوم پزشکی، مشهد، ایران.
۳. رزیدنت گروه رادیولوژی، دانشکده پزشکی، دانشگاه علوم پزشکی، مشهد، ایران.

تاریخ دریافت: ۱۳۹۸/۰۵/۱۴ تاریخ پذیرش: ۱۳۹۸/۰۸/۰۶

خلاصه

مقدمه: عوارض زایمانی مادری متعددی ممکن است به دنبال هر یک از انواع زایمان ایجاد شود. یکی از این عوارض نادر اما پراهمیت و دردسرساز، فیستول اوروژنیتال می‌باشد. شیوع انواع مختلف فیستول اوروژنیتال به دنبال زایمان به روش سزارین بیشتر بوده و صرفاً موارد انگشت‌شماری به دنبال زایمان واژینال گزارش شده‌اند. در این مقاله، یک مورد بیمار دچار عارضه فیستول وزیکویوترین به دنبال زایمان طبیعی گزارش می‌شود.

معرفی بیمار: بیمار خانمی ۳۱ ساله حاملگی سوم و سابقه ۲ زایمان طبیعی بدون مشکل و با درد زایمانی و سن حاملگی ۳۸ هفته به اورژانس زنان بیمارستان امام رضا (ع) مشهد مراجعه کرده بود. پیشرفت زایمانی از دیلاتاسیون اولیه ۵ سانتی‌متر و افسامان ۶۰٪ در طی ۲ ساعت از زمان مراجعه با انقباضات رحمی خودبه‌خودی مناسب انجام شد. پس از خروج سر و شانه، دیستوشی زایمانی در زمان خروج شکم به دلیل توده بزرگ قابل لمس در شکم جنین ایجاد شد و زایمان به‌سختی انجام گردید. حدود ۱۰ روز پس از زایمان، بیمار با شکایت ترشح آبکی بدبو از واژن مراجعه نمود. پس از انجام تست متیلن بلو، تشخیص فیستول وزیکویوترین مطرح گردید و با انجام سیستوگرافی، تأیید نهایی تشخیص انجام شد. برای بیمار کاتتریزاسیون ادراری به مدت ۳ ماه تعبیه گردید و پس از انجام مجدد سیستوگرافی، فیستول وزیکویوترین کاملاً ترمیم یافته بود و نیاز به اقدام جراحی پیدا نشد.

نتیجه‌گیری: فیستول وزیکویوترین، از نادرترین انواع فیستول‌های اوروژنیتال می‌باشد که اغلب به دنبال سزارین و گاهی نیز پس از زایمان طبیعی ایجاد می‌گردد. یکی از فاکتورهای خطر فیستول وزیکویوترین به دنبال زایمان طبیعی، "دیستوشی زایمانی" است. بسیاری از موارد فیستول‌های وزیکویوترین با اقدامات نگهدارنده و حمایتی چندماهه ترمیم خودبه‌خودی پیدا می‌کنند و نیازی به اقدامات جراحی ندارند.

کلمات کلیدی: دیستوشی زایمانی، زایمان واژینال، فیستول وزیکویوترین، هم‌چوری

* نویسنده مسئول مکاتبات: دکتر مهناز برومند رضازاده؛ دانشکده پزشکی، دانشگاه علوم پزشکی، مشهد، ایران. تلفن: ۰۵۱-۳۸۰۲۲۶۰۸؛ پست الکترونیک:

Boroumandrm@mums.ac.ir

مقدمه

در روند زایمان طبیعی از عوارض مختلف مادری نام برده شده و با توجه به همجواری سیستم ادراری و ژنیتال، همراهی اختلالات متعدد ادراری با زایمان طبیعی یا سزارین گزارش گردیده است. یکی از عوارض نادر اما بسیار پراهمیت و مشکل ساز ادراری به دنبال زایمان، فیستول‌های اوروژنیتال می‌باشند. انواع فیستول‌های اوروژنیتال شامل: وزیکوواژینال، یورتروواژینال، وزیکویوترین، یورتروکوتانئوس یا فیستول‌های ترکیبی متعدد می‌باشند (۱). نادرترین این فیستول‌ها، فیستول وزیکویوترین (مثانه‌ای-رحمی) است. فیستول وزیکویوترین، ارتباطی غیرمعمول بین مثانه و رحم یا مثانه و سرویکس می‌باشد. این نوع فیستول، معمولاً به دنبال سزارین ایجاد می‌گردد و شیوعی حدود ۴-۱٪ در بین فیستول‌های اوروژنیتال دارد (۲).

حدود ۶۰٪ موارد فیستول‌های وزیکویوترین به دنبال سزارین با برش در سگمان تحتانی رحم رخ می‌دهند. این اختلال در زنان جوان سنین باروری شیوع بیشتری دارد. با وجودی که این اختلالات شیوع اندکی دارند، اما تأثیر بسیار نامناسبی بر کیفیت زندگی مادران خواهند داشت. موارد اندکی از فیستول‌های وزیکویوترین به دنبال زایمان واژینال نیز گزارش شده است. اکثریت این موارد به دنبال زایمان واژینال پس از سزارین، استفاده از وکیوم یا فورسپس، زایمان طول کشیده یا انسدادی، پارگی رحم و ... بوده‌اند (۳).

درمان فیستول وزیکویوترین به روش‌های متفاوتی انجام می‌شود. در متون متفاوت به انواع درمان‌های نگهدارنده و حمایتی تا اقدامات جراحی اشاره شده است.

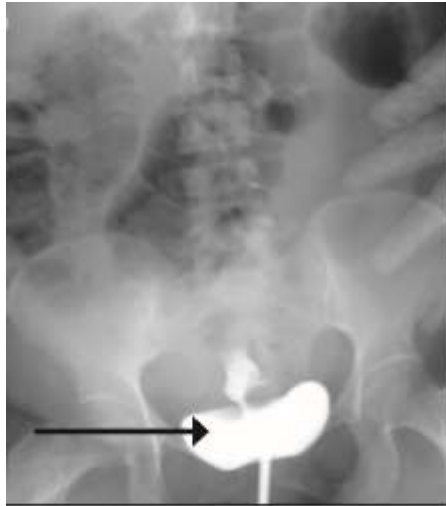
در این مقاله، یک مورد بیمار دچار عارضه فیستول وزیکویوترین به دنبال زایمان طبیعی گزارش می‌شود.

معرفی بیمار

بیمار خانمی ۳۱ ساله بود که با شرح حال مامایی مبنی بر سومین بارداری و سابقه ۲ زایمان طبیعی بدون مشکل و با درد زایمانی و سن حاملگی ۳۸ هفته بر اساس اولین روز آخرین عادت ماهانه به اورژانس زنان بیمارستان امام رضا (ع) مشهد مراجعه کرده بود. در

شرح حال بیمار، سابقه بیماری خاصی نداشت. تحت مراقبت دوران بارداری نبود و هیچ ارزیابی سونوگرافیکی انجام نشده بود. ارتفاع رحم در حد بارداری ترم و تخمین وزن جنین حدود ۳ کیلوگرم بود. پیشرفت زایمانی از دیلاتاسیون اولیه ۵ سانتی‌متر و افسمان ۶۰٪ در طی ۲ ساعت از زمان مراجعه با انقباضات رحمی خودبه‌خودی مناسب در حد ۴ انقباض ۴۵ ثانیه‌ای در ۱۰ دقیقه با قدرت در حد ۲۰۰ واحد مونته ویدئو به دیلاتاسیون کامل ایجاد شد. پارگی خودبه‌خودی کیسه آب در زمان مراجعه اتفاق افتاده بود. در مرحله دوم زایمان، پس از خروج سر و شانه جنین به صورت طبیعی و بدون تأخیر، دیستوشی زایمانی در زمان خروج شکم به دلیل توده بزرگ شکمی ایجاد شد و به سختی با انجام اپیزایاتومی وسیع، زایمان انجام گردید. پس از بررسی نوزاد متولد شده توسط متخصص اطفال، با توجه به شکم بزرگ نوزاد و ناهنجاری‌های متعدد همراه و پس از انجام سونوگرافی شکم نوزاد و در نهایت بررسی پاتولوژی، مشخص شد که جنین مبتلا به تومور ویلمز بوده است؛ ولی متأسفانه، سونوگرافی قبلی در طی بارداری انجام نشده بود.

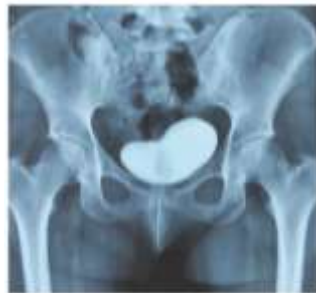بلافاصله پس از زایمان، مادر دچار آنوری گردید. پس از تجویز مایعات و هیدراته نمودن وی، هم‌چوری تشخیص داده شد. به دنبال مشاوره با متخصص اورولوژی، سونوگرافی سیستم ادراری انجام شد که یافته پاتولوژیکی گزارش نگردید و به دنبال انجام اقدامات حمایتی توصیه شده توسط همکاران محترم اورولوژیست با تشخیص اولیه ترومای مثانه به دنبال زایمان سخت شامل شستشوی مثانه، مصرف فراوان مایعات توسط بیمار و تجویز آنتی‌کولینرژیک، هم‌چوری بیمار بهبود یافت و بیمار با دفع نرمال ادراری و رفع هم‌چوری مرخص گردید. مجدداً حدود ۱۰ روز پس از زایمان، بیمار با شکایت ترشح آبکی بدبو از واژن از حدود ۳ روز پس از زایمان که به تدریج تشدید شده بود، مراجعه نمود. پس از انجام تست متیلن بلو و مشاهده نشت ادراری از سوراخ سرویکس، تشخیص فیستول وزیکویوترین مطرح گردید و با انجام سیستوگرافی، تأیید نهایی تشخیص انجام شد (شکل ۱).



شکل ۱- سیستوگرافی تأیید کننده فیستول وزیکویوترین

سیستوگرافی، فیستول وزیکویوترین کاملاً ترمیم یافته بود و نیاز به اقدام جراحی پیدا نشد (شکل ۲).

بیمار تحت اقدامات حمایتی شامل کاتتریزاسیون مثانه با سوند فولی به مدت ۳ ماه، تجویز آنتی‌بیوتیک و آنتی‌کولینرژیک ادراری قرار گرفت. پس از انجام مجدد



شکل ۲- سیستوگرافی انجام شده پس از ۳ ماه درمان نگهدارنده

به‌دنبال سزارین با اسکار در سگمان تحتانی ایجاد می‌گردد (۳، ۴).

فیستول وزیکویوترین ارتباطی غیرمعمول بین مثانه و رحم یا مثانه و سرویکس است. بیشترین شیوع سنی آن در زنان جوان ۲۵-۳۳ ساله می‌باشد. شیوعی حدود ۴-۱٪ در بین فیستول‌های اروژنیتال دارد (۵-۲). فاکتورهای خطر متعددی زمینه‌ساز ایجاد فیستول وزیکویوترین می‌باشند. از جمله این عوامل می‌توان به سابقه سزارین قبلی، استفاده از دستگاه‌های داخل رحمی (IUD)^۲، پلاستیک اکرتا، انسداد در مسیر زایمانی، رادیوتراپی لگن، بدخیمی، رفلکشن ناکافی مثانه از سگمان تحتانی رحم در اعمال جراحی لگنی، دیستوشی

بحث

امکان وقوع عوارض زایمانی برای مادر و جنین به‌دنبال هر یک از انواع زایمان طبیعی یا سزارین وجود دارد. از جمله این عوارض می‌توان به فیستول‌های اروژنیتال اشاره کرد که منجر به استرس روانی و اجتماعی شدیدی برای مادران می‌شود. امکان وقوع این عارضه به‌دنبال زایمان سزارین بیشتر از زایمان طبیعی است. در سال‌های اخیر به‌دلیل افزایش شیوع سزارین و زایمان واژینال پس از سزارین^۱، موارد بیشتری از انواع فیستول‌های اروژنیتال گزارش شده‌اند (۳). شایع‌ترین فیستول‌های اروژنیتال، انواع وزیکوواژینال و نادرترین آنها، فیستول وزیکویوترین است که در دو سوم موارد

² Intrauterine Device

¹ Vaginal Birth After Cesarean

شدید زایمانی، زایمان با فورسپس یا وکیوم، خارج کردن جفت با دست، اندومتريوز، آمبولیزاسیون شریان رحمی، نکروبیوز میومهای رحمی، کورتاژ، سرکلاژ سرویکال، پارگی رحم یا مثانه و بیماری التهابی روده اشاره نمود (۳، ۴، ۶).

شایعترین علت فیستول وزیکویوترین، علل ایاتروژنیک می‌باشد. بیش از ۳۰٪ موارد این نوع فیستول در بیماران با سابقه اسکار سزارین در سگمان تحتانی رحم گزارش شده‌اند، اما در کشورهای در حال توسعه، زایمان سخت و طول کشیده نیز از علل مهم و شایع مطرح در ایجاد فیستول مثانه‌ای - رحمی می‌باشد (۷).

در سال ۱۹۹۹، تقسیم‌بندی فیستول‌های اوروژنیتال توسط ماسیح جوزویک بر اساس مسیر خروج خون و ادرار به ۳ دسته تقسیم‌بندی شد و چنین توصیف شده است:

تیپ ۱: علائم شامل آمنوره (مسیر خروجی خونریزی ماهیانه از طریق مثانه و مجرای ادراری می‌باشد)، منوری و فقدان نشت ادراری (سندرم Youssef).

تیپ ۲: خروج ادرار هم از راه واژن و هم از راه مثانه است. علائم شامل منوری، عادت ماهیانه طبیعی و نشت ادراری متناوب است.

تیپ ۳: فقدان منوری، عادت ماهیانه و نشت ادراری متناوب (۶، ۸).

فیستول‌های اروژنیتال با علائم و نشانه‌های گوناگون زودرس یا دیررس تظاهر می‌یابند. علائم بالینی شایع‌تر شامل: هماچوری سیکلیک (منوری^۱)، آمنوره، نشت واژینال ادرار با یا بدون بی‌اختیاری ادراری، عفونت ادراری مکرر، سقط سه ماهه اول، نازایی ثانویه، عفونت قارچی واژن، التهاب پرینه و ... است. در بین طیف علائم ذکر شده، نشت فراوان ادرار از واژن که گهگاه و یا پوزیشنال می‌باشد را می‌توان علامت مشخصه فیستول وزیکویوترین دانست (۵، ۹، ۱۰).

در ارزیابی بیمار مبتلا به فیستول وزیکویوترین به احتمال چندفیستولی بودن و درگیری بیش از یک ارگان نیز باید توجه کرد (۷، ۱۲-۹). تادوس (۱۹۹۴)، علت

ایجاد فیستول مامایی را تأخیر در تشخیص و درمان لیبر متوقف شده^۲ ذکر کرد (۱۳).

تشخیص فیستول وزیکویوترین به روش‌های گوناگون انجام می‌گردد. یکی از ساده‌ترین روش‌ها، استفاده از تست با مواد رنگی (Dye test) است که با استفاده از کاتتر مثانه و تزریق ایندیگوکارمین یا متیلن بلو انجام می‌شود. پس از تزریق، پک نمودن اورترا با گاز و گذاشتن تامپون در واژن و در صورت لزوم، انجام مانور والسالوا، محل نشت ادراری را نشان می‌دهد (تست تامپون). با استفاده از سیستم‌سکوپیی نیز می‌توان وجود آسیب مثانه و تعداد و محل دقیق سوراخ‌های فیستول را تشخیص داد. سایر روش‌های تشخیصی کاربردی شامل: سونوگرافی ترنس واژینال، هیستروسالپینگوگرافی، سیستم‌گرافی یا پیلوگرافی رتروگرید^۳، پیلوگرافی وریدی^۴، سی تی اسکن با ماده حاجب و MRI می‌باشد (۵، ۷، ۱۴).

در ارتباط با بحث فیستول‌های اروژنیتال، مهم‌ترین اقدامات پیشگیری‌کننده است؛ چراکه این عارضه تأثیر بسیار بدی بر کیفیت زندگی بیمار خواهد داشت و با مشکلات عدیده فردی و اجتماعی گریبان‌گیر خواهد بود.

روش‌های درمانی ارائه شده در متون و مقالات متعدد شامل طیفی از روش‌های درمانی نگهدارنده تا جراحی می‌باشند. درمان‌های نگهدارنده بهتر است در تمامی بیماران قبل از تصمیم‌گیری به انجام عمل جراحی مدنظر قرار گیرد. اقدامات حمایتی و نگهدارنده شامل کاتتریزاسیون طولانی‌مدت مثانه، تجویز آنتی‌بیوتیک پروفیلاکتیک عفونت ادراری، استفاده از داروهای آنتی‌کولینرژیک، درمان‌های هورمونی و فولگوراسیون سیستم‌سکوپیک است. بسته شدن خودبه‌خودی فیستول در حدود ۵٪ این بیماران که به مدت ۸-۴ هفته (در برخی مقالات: ۳ هفته تا ۳ ماه) تحت کاتتریزاسیون مثانه قرار می‌گیرند، رخ می‌دهد. درمان‌های هورمونی مانند داروهای کونتراسپتیو با دوز پایین استروژن و یا آنالوگ‌های هورمون آزادکننده هورمون LH نیز با ایجاد

² obstructed labor

³ Retrograde Pyelography

⁴ Intravenous pyelogram

¹ menouria



تشخیصی جهت وی فیستول وزیکویوترین تأیید گردید. بیمار به مدت ۳ ماه تحت کاتتریزاسیون مثانه قرار گرفت و طی این مدت درمان با اکسی‌بوتینین و آنتی‌بیوتیک خوراکی پروفیلاکتیک عفونت ادراری به توصیه متخصصین اورولوژی تجویز شد. در سیستم اورولوژی که پس از این دوره ۳ ماهه انجام شد، شواهدی به نفع نشت ادرار رؤیت نگردید که مطرح کننده بسته شدن خودبه‌خودی فیستول بود.

نتیجه‌گیری

فیستول وزیکویوترین، از نادرترین انواع فیستول‌های اوروژنیتال می‌باشد که اغلب به دنبال سزارین و گاهی نیز پس از زایمان طبیعی ایجاد می‌گردد. یکی از فاکتورهای خطر فیستول وزیکویوترین به دنبال زایمان طبیعی، "دیستوشی زایمانی" است.

نکته مهمی که بایستی در مورد بیمار فوق یادآور شد، عدم انجام مراقبت‌های معمول بارداری و لذا عدم اطلاع عامل زایمان از توده شکمی جنین بود که منجر به زایمان مشکل و ترومای رحم و مثانه و در نهایت فیستول وزیکویوترین علی‌رغم سیر سریع پیشرفت زایمانی گردید. در صورت اطلاع قبلی از ناهنجاری جنینی منجر به سائز غیرطبیعی دور شکم و مطرح بودن احتمال دیستوشی زایمانی، با انجام سزارین انتخابی از تمامی عوارضی که منجر به مشکلات عدیده برای بیمار فوق و کادر درمانی مسئول گردیده بود، جلوگیری می‌شد. در نهایت بر این نکته تأکید می‌شود که اطمینان‌بخشی به بیمار از نظر احتمال موفقیت درمانی با درمان نگهدارنده و عدم تعجیل در اقدام جراحی به‌ویژه در موارد فیستول‌های منفرد، کوچک و کم‌عارضه، نقش بسیار مؤثری در کاهش عوارض درمانی خواهد داشت.

آمنوره به ترمیم فیستول وزیکویوترین کمک می‌نمایند. بیمارانی که به دلیل سرطان پیشرفته یا بیماری‌های همراه، امکان جراحی ندارند، باید تحت مراقبت‌های شدید ناحیه پرینه و تعبیه مسیری مطمئن جهت تخلیه ادرار قرار گیرند (۴).

در صورت عدم پاسخ به درمان نگهدارنده، سائز بزرگ فیستول و یا درد شدید شکمی، جراحی اولیه جهت ترمیم آسیب، درمان انتخابی می‌باشد (۳). جراحی ترمیم آسیب به یکی از روش‌های ترانس واژینال، ترانس وزیکال، ترانس پریتونئال و یا لاپاراسکوپیک انجام می‌شود. نوع روش جراحی انتخابی وابسته به شرایط بیمار و نوع عارضه ایجاد شده می‌باشد (۴، ۵). در زنان مولتی‌پار، پری منوپوز و یا در صورت وجود پاتولوژی رحمی، توصیه به هیسترکتومی می‌شود. ترمیم ترنس واژینال، کمترین کاربرد را دارد (۵).

در مواردی که تصمیم بر انجام عمل جراحی است، بایستی در اولین زمان ممکن از نظر کاهش التهاب بافت‌های اطراف محل فیستول، ترمیم فیستول انجام گردد. مواردی از فیستول‌های وزیکویوترین که به دنبال جراحی‌های ژنیکولوژیک ایجاد می‌شوند، باید حدود ۳ ماه تحت نظر قرار گیرند تا بافت‌های گرانولاسیون ایجاد شده از بین بروند. طی این مدت، کاتتریزاسیون مثانه جهت بهبود علائم بالینی و در صورت امکان، بسته شدن خودبه‌خودی فیستول توصیه می‌گردد (۱۵).

علی‌رغم شیوع تأخیر در تشخیص فیستول وزیکویوترین، پروگنوز این مسأله دغدغه‌برانگیز برای پزشک و بیمار در صورت تشخیص صحیح و انتخاب مناسب روش درمانی، غالباً خوب گزارش شده است (۱).

بیماری که در این مقاله معرفی شده است، پس از ۱۰ روز از زایمان طبیعی مراجعه کرد و در تست‌های

1. Machado Junior RA, Machado Junior LC, Lourenço LL. Vesicouterine fistula (youssef syndrome): case report and literature review. *Rev Bras Ginecol Obstet* 2018; 40(9):563-9.
2. Yip SK, Leung TY. Vesicouterine fistula: an updated review. *Int Urogynecol J* 1998; 9(5):525-6.
3. Symeonidis N, Sdralis E, Symeonidis A, Georgiadis C, Kalyvas V, Malioris A, et al. Vesicouterine Fistula (VUF) as a rare urogenital complication managed with delayed surgical repair: a case report and review of the literature. *Case Rep Obstet Gynecol* 2018; 2018:2394896.
4. Bettez M, Breault G, Carr L, Tu Le M. Early versus delayed repair of vesicouterine fistula. *Can Urol Assoc J* 2011; 5(4):E52-5.
5. Milani R, Cola A, Frigerio M, Manodoro S. Repair of a vesicouterine fistula following cesarean section. *Int Urogynecol J* 2018; 29(2):309-11.
6. Talla P, Ekotomati M, Brünisholz Y, Bouquet de la Jolinière J, Fagan B, Feki A, et al. Consider the risk of vesicouterine fistula in the event of intermittent fluid vaginal discharge after a cesarean section. *Front Surg* 2017; 4:58.
7. Alkatib M, Franco AV, Fynes MM. Vesicouterine fistula following cesarean delivery--ultrasound diagnosis and surgical management. *Ultrasound Obstet Gynecol* 2005; 26(2):183-5.
8. Jozwik M, Jozwik M. Clinical classification of vesicouterine fistula. *Int J Gynecol Obstet* 2000; 70(3):353-7.
9. Novi JM, Rose M, Shaunik A, Ramchandani P, Morgan MA. Conservative management of vesicouterine fistula after uterine rupture. *Int Urogynecol J* 2004; 15(6):434-5.
10. Porcaro AB, Zicari M, Zecchini Antonioli S, Pianon R, Monaco C, Migliorini F, et al. Vesicouterine fistulas following cesarean section: report on a case, review and update of the literature. *Int Urol Nephrol* 2002; 34(3):335-44.
11. DiMarco CS, DiMarco D, Klingele CJ, Gebhart JB. Vesicouterine fistula: a review of eight cases. *Int Urogynecol J Pelvic Floor Dysfunct* 2006; 17(4):395-9.
12. Tancer ML. Observations on prevention and management of vesicovaginal fistula after total hysterectomy. *Surg Gynecol Obstet* 1992; 175(6):501-6.
13. Thaddeus S, Maine D. Too far to walk: maternal mortality in context. *Soc Sci Med* 1994; 38(8):1091-110.
14. Abou- El- Ghar ME, El-Assmy AA, Refaie HF, ElDiasty TA. Radiological diagnosis of vesicouterine fistula: role of magnetic resonance imaging. *J Magn Reson Imaging* 2012; 36(2):438-42.
15. Garely AD, Mann W. Urogenital tract fistulas in women. Waltham, MA: UpToDate; 2014.