

# بررسی افزایش باروری به روش تلقیح داخل رحمی اسپرم در ایسکمی / ریپرفیوژن درمان شده با عصاره هیدروالکلی میخک در تخمدان رت‌های نژاد ویستار

محمد رضا پورمحمد<sup>۱</sup>، دکتر جینا خیاطزاده<sup>۲\*</sup>، زکیه صلاحی<sup>۳</sup>، دکتر مریم مقیمیان<sup>۴</sup>،  
دکتر حسن رخشنده<sup>۵</sup>

۱. کارشناس ارشد گروه انگل‌شناسی و قارچ‌شناسی، دانشکده پیراپزشکی، دانشگاه علوم پزشکی ایلام، ایلام، ایران.
۲. دانشیار گروه زیست‌شناسی، واحد مشهد، دانشگاه آزاد اسلامی، مشهد، ایران.
۳. کارشناس ارشد گروه زیست‌شناسی، واحد مشهد، دانشگاه آزاد اسلامی، مشهد، ایران.
۴. استاد گروه فیزیولوژی، دانشکده پزشکی، دانشگاه علوم پزشکی گناباد، گناباد، ایران.
۵. استادیار گروه فارماکولوژی، دانشکده داروسازی، دانشگاه علوم پزشکی مشهد، مشهد، ایران.

تاریخ دریافت: ۱۴۰۳/۰۸/۰۳ تاریخ پذیرش: ۱۴۰۳/۱۱/۱۱

## خلاصه

**مقدمه:** آسیب ایسکمی - پرفیوژن مجدد، یک مشکل مهم برای پیچ‌خوردگی تخمدان است. عوامل آنتی‌اکسیدانی مانند گیاه میخک، از تخمدان‌ها در برابر آسیب ناشی از رادیکال‌های آزاد اکسیژن محافظت کرده و باعث بهبود بارداری می‌شود. مطالعه حاضر با هدف بررسی اثر عصاره هیدروالکلی میخک بر افزایش باروری پس از آسیب ایسکمی - پرفیوژن تخمدان در رت‌های نژاد ویستار انجام شد.

**روش کار:** در این مطالعه تجربی که در سال ۱۴۰۰ انجام شد، ۲۰ سر رت ماده نژاد ویستار به ۴ گروه آزمایشی شم، ایسکمی - ریپرفیوژن (۴ ساعت ایسکمی و ۴ ساعت خون‌رسانی مجدد) و گروه‌های درمان ۱ و ۲ (همانند گروه قبل ولی با تزریق به ترتیب ۳۰ و ۶۰ میلی‌گرم بر کیلوگرم عصاره هیدروالکلی میخک به صورت داخل صفاقی ۳۰ دقیقه قبل از باز کردن پیچش) تقسیم شدند. سپس لقاح با تلقیح داخل رحمی اسپرم (IUI) انجام شد. پس از مقطع‌گیری از تخمدان رنگ‌آمیزی با روش هماتوکسیلین وائوزین (H&E) جهت ارزیابی هیستوپاتولوژیک تخمدان انجام شد. تجزیه و تحلیل داده‌ها با استفاده از نرم‌افزار آماری SPSS (نسخه ۲۶) و آزمون‌های آماری واریانس یک‌طرفه و کروسکال والیس انجام شد. میزان  $p$  کمتر از ۰/۰۵ معنی‌دار در نظر گرفته شد.

**یافته‌ها:** در ارزیابی هیستوپاتولوژیک، تعداد فولیکول‌های تخمدان در مراحل مختلف رشد در گروه‌های تورشن/دورشن نسبت به گروه‌های شم و درمان کاهش معنی‌داری را نشان داد ( $p < 0/05$ ). تعداد جنین‌های تشکیل شده در شاخ رحمی تورشن/دورشن شده گروه ایسکمی - ریپرفیوژن در مقایسه با گروه‌های شم و درمان کاهش معنی‌داری داشت ( $p < 0/01$ ). همچنین نرخ باروری به روش IUI در گروه‌های تحت درمان نسبت به گروه ایسکمی - ریپرفیوژن افزایش معناداری را نشان داد ( $p < 0/05$ ).

**نتیجه‌گیری:** عصاره هیدروالکلی میخک بعد از تورشن/دورشن می‌تواند سبب بهبود فولیکولوژن در گروه‌های درمان در مقایسه با گروه ایسکمی - ریپرفیوژن شده و موفقیت بارداری با روش IUI را افزایش دهد.

**کلمات کلیدی:** ایسکمی، تخمدان، تلقیح داخل رحمی اسپرم، ریپرفیوژن، میخک

\* نویسنده مسئول مکاتبات: دکتر جینا خیاطزاده؛ واحد مشهد، دانشگاه آزاد اسلامی، مشهد، ایران. تلفن: ۰۵۱-۳۸۴۳۵۰۵۰؛ پست الکترونیک:

j.khayatzadeh@mshdiau.ac.ir

## مقدمه

پیچ خوردگی آدنکس، یکی از علل جدی جراحی اورژانسی زنان می‌باشد که شیوع آن ۲/۷٪ است. با توجه به غیراختصاصی بودن یافته‌های بالینی در پیچ خوردگی آدنکس، تشخیص و مداخله به تأخیر می‌افتد و این می‌تواند منجر به کاهش ذخیره فولیکول و ناباروری بیمار شود. امروزه برداشتن آدنکس، دتورشن و ارزیابی پرفیوژن بافت به‌عنوان رویکرد محافظه‌کارانه در نظر گرفته شده و انجام می‌شود. شرایط مختلفی مانند مزووارיום طولانی و کیست‌های تخمدانی می‌تواند منجر به پیچ خوردگی و در نتیجه انسداد عروق تخمدان شود، بنابراین پیچ خوردگی تخمدان باید برای حفظ عملکرد آن و جلوگیری از ناباروری در آینده درمان شود (۱). هدف از درمان پیچ خوردگی تخمدان نه تنها دستیابی به جریان خون، بلکه بازگرداندن خون‌رسانی مجدد به بافت است. با این حال، آسیب خون‌رسانی مجدد، با توجه به اختلال در عملکرد سلول‌های میکروواسکولار و پارانشیمی اندام‌های ایسکمیک، می‌تواند در طول خون‌رسانی مجدد به بافت رخ دهد (۲).

مهم‌ترین پاتوفیزیولوژی در تورشن/دتورشن (ایسکمی/ریپرفیوژن) تخمدان، تولید گونه‌های فعال اکسیژن (ROS)<sup>۱</sup> است. ایسکمی/ریپرفیوژن (R/I)<sup>۲</sup> همان قطع جریان خون و سپس برقراری مجدد آن است، که در نتیجه افزایش ناگهانی جریان خون به بافت، موجب تولید بیش از حد ROS شده و در نتیجه پراکسیداسیون لیپیدهای غشای سلول، دنا توره شدن پروتئین‌ها، اختلال در عملکرد سلول، آسیب به DNA و در نهایت موجب مرگ سلول خواهد شود. همچنین تحقیقات اخیر نشان داده است R/I از طریق آسیب به سد خونی-تخمدانی و پاسخ‌های ایمونولوژیک و واکنش‌های آماسی، روند بلوغ سلول‌های زایا در بافت تخمدان را نیز تحت تأثیر قرار می‌دهد. بر همین اساس، در صورت عدم تشخیص به‌موقع و روش درمانی مناسب، اختلال در باروری، یکی از مهم‌ترین پیامد این نوع آسیب خواهد بود (۳).

امروزه تلاش‌های بسیاری جهت شناسایی ترکیباتی که قادر به کاهش عوارض ناشی از تورشن/دتورشن تخمدان باشند، به‌عنوان یک روش درمانی در حال انجام است. در چند سال گذشته، توجه زیادی به استفاده از ترکیبات مشتق از گیاهان دارویی به‌عنوان آنتی‌اکسیدان طبیعی معطوف شده است (۴).

نازایی به عدم باروری پس از یک سال مقاربت بدون استفاده از وسایل جلوگیری از بارداری گفته می‌شود. حدود ۱۵-۱۰٪ زوجین مشکل ناباروری دارند. استفاده از خدمات درمانی در سال‌های اخیر در درمان نازایی افزایش یافته، ولی شیوع ناباروری ثابت باقی‌مانده است. یکی از قدیمی‌ترین روش‌های درمان ناباروری، تلقیح مصنوعی اسپرم به داخل رحم است که شامل انواع روش‌هایی است که در آنها اسپرم را به قسمت‌های مختلف از دستگاه تناسلی زن وارد می‌کنند. علت انجام این عمل، فراهم آوردن تعداد بیشتری اسپرم در دسترس تخمک می‌باشد (۵).

تلقیح داخل رحمی اسپرم (IUI)<sup>۳</sup> از متداول‌ترین و شناخته شده‌ترین انواع تلقیح مصنوعی بوده و در موارد مختلف درمان ناباروری کاربرد دارد. اندیکاسیون برای انجام IUI، عدم نفوذ اسپرم به مخاط سرویکس و ناباروری با فاکتور مردانه است. در طول چند دهه اخیر، اندیکاسیون‌های IUI گسترش یافته و در حال حاضر به‌طور شایعی همراه با تحریک تخمک‌گذاری به‌وسیله کلومیفن سیترات و گنادوتروپین‌ها در بسیاری از موارد ناباروری به‌کار می‌رود و به‌عنوان روشی بی‌خطر، مورد قبول اکثریت پزشکان امر ناباروری می‌باشد (۶).

تحریک تخمک‌گذاری کنترل شده تخمدان به‌همراه تلقیح داخل رحمی اسپرم، به‌عنوان درمان معمول برای زوجین نابارور استفاده می‌شود. امروزه درمان تلقیح داخل رحمی اسپرم در ناباروری‌های مردانه، ناباروری با علل سرویکال، تخمدانی، ایمونولوژیک و در ناباروری با علل غیرقابل تشخیص کاربرد گسترده‌ای دارد (۷). تلقیح داخل رحمی اسپرم در درمان ناباروری مردان که حدود ۴۰٪ از علل نازایی را دربرمی‌گیرد، نقش به‌سزایی دارد. چندین فاکتور پیش‌آگهی دهنده وجود

<sup>1</sup> Reactive oxygen species

<sup>2</sup> reperfusion/ischemia

<sup>3</sup> intrauterine insemination

دارند که می‌توانند میزان موفقیت درمان تلقیح داخل رحمی اسپرم را تعیین کنند. از جمله این فاکتورها می‌توان به سن زن، مدت ناباروری، تعداد فولیکول‌ها، ضخامت آندومتر، تعداد اسپرم تلقیح داده، مورفولوژی اسپرم، درصد اسپرم‌های با حرکت پیشرونده و علت ناباروری اشاره نمود (۸).

گل میخک، گیاهی است که از روزگاران کهن برای درمان بیماری‌های مختلف به‌کار رفته، دارای خاصیت ضد درد، ضد باکتری و التیام دهنده است. اوژینول موجود در گیاه میخک، یک ماده غیرسرطان‌زا و غیرموتازن بوده که به‌دلیل مهار ساخت پروستاگلاندین‌ها، اثرات ضد دردی و بی‌حسی دارد. روغن گل میخک که از گلبرگ‌های آن به‌دست می‌آید، در درمان زخم و آسیب به‌ویژه پوست‌های حساس مفید است (۹). میخک از طرف اداره غذا و دارو به‌عنوان یک ماده بی‌خطر شناخته شده است. فلاونوئیدهای موجود در میخک، سبب اثرات ضد دردی در این گیاه می‌شود. همچنین اوژینول موجود در میخک، سبب کاهش تعداد باکتری‌های اشرشیاکلی و مهار آنزیم سیکلواکسیژناز می‌شود (۱۰). علاوه بر این عصاره میخک می‌تواند موجب افزایش شیردهی در مادر شود و هیچ‌گونه اثرات سوء را به‌دنبال نداشته است (۱۱).

میخک در سیستم داروهای سنتی به‌دلیل اهمیت در بی‌حس‌کنندگی، خاصیت ادرارآوری، معطر بودن و فعالیت ضد نفخ، آسم و نیز تأثیر در اختلالات مختلف آلرژیک معروف است. علاوه بر این، فعالیت‌های ضد التهابی، ضد ویروسی، ضد میکروبی، ضد باکتریایی، ضد قارچی و ضد توموری از میخک گزارش شده است و اثبات شده که این گیاه دارای خواص آنتی‌اکسیدانی، ضد اسپاسم، ضد عفونی‌کنندگی، ضد حساسیت و ضد جهش‌زایی و ضد سرطان است (۱۲).

از گیاه میخک در طب سنتی برای درمان بیماری‌های مختلفی استفاده شده است. میخک به‌عنوان گیاه محرک جنسی شناخته شده و از آن برای درمان اختلالات تولیدمثلی استفاده می‌شود. در مطالعه مقیمیان و همکاران (۲۰۱۷)، درمان با گیاه میخک سبب بهبود فعالیت‌های جنسی موش‌های نر

آزمایشگاهی شد. میخک علاوه بر افزایش میل جنسی موش‌های نر بالغ، در فراسنجه‌های اسپرم از جمله افزایش تحرک اسپرم‌ها نیز تأثیر داشت (۱۳). در مطالعه حلیمی و همکاران (۲۰۲۲)، درمان با میخک باعث تقویت رحم و بهبود عملکرد تخمدان‌ها و ارتقای باروری تخمک شد (۱۴).

با توجه به اثرات میخک و نظر به اینکه تاکنون مطالعه‌ای در مورد اثر عصاره هیدروالکلی آن بر افزایش باروری به روش IUI پس از ایسکمی/ریپرفیوژن تخمدان مشاهده نشده است، مطالعه حاضر با هدف بررسی تأثیر عصاره هیدروالکلی میخک بر افزایش باروری به روش IUI پس از ایسکمی/ریپرفیوژن تخمدان در رت‌های نژاد ویستار انجام شد.

## روش کار

این مطالعه تجربی در سال ۱۴۰۰ پس از تأیید در کمیته اخلاق در پژوهش دانشگاه علوم پزشکی مشهد با شناسه IR.MUMS.MEDICAL.REC.1398.686 انجام شد. ۱۲ سر رت نر نژاد ویستار و ۲۰ سر رت ماده نژاد ویستار ۸-۶ هفته‌ای از دانشگاه علوم پزشکی مشهد خریداری و در همان آزمایشگاه تحت شرایط استاندارد (دمای اتاق ۲۲-۲۴ درجه سانتی‌گراد، میزان رطوبت ۵۵-۵۰٪ و چرخه ۱۲ ساعت روشنایی و ۱۲ ساعت تاریکی) نگهداری شدند. در طول اجرای پژوهش، موش‌ها دسترسی آزادانه به آب و غذا داشتند. نگهداری حیوانات مطابق با راهنمای انستیتوی بین‌المللی سلامت و پروتکل‌های این مطالعه با رعایت اصول اعلامیه هلسینکی و ضوابط اخلاق پزشکی مورد تأیید کمیته اخلاق دانشگاه علوم پزشکی مشهد انجام شد. ۲۰ سر رت ماده به‌طور تصادفی به ۴ گروه آزمایشی (۵ رت در هر گروه) تقسیم شدند که شامل گروه شم (مورد جراحی قرار گرفتند، ولی تورشن/دورشن روی آن‌ها انجام نشد)، گروه ایسکمی/ریپرفیوژن (تورشن/دورشن انجام شد و ۳۰ دقیقه قبل از باز کردن پیچش، تزریق نرمال سالین به‌صورت داخل صفاقی انجام شد)، گروه درمانی ۱ (تورشن/دورشن انجام شد و ۳۰ دقیقه

بیهوشی، دیواره شکم باز و جهت برقراری جریان خون پیچش ایجاد شده، باز گشت (۱۶).

#### عمل وازکتومی و جمع آوری اسپرم

برای عمل جراحی، موش‌ها با تزریق داخل صفاقی ترکیبی از ۵۰ میلی‌گرم بر کیلوگرم کتامین هیدروکلراید و ۷ میلی‌گرم بر کیلوگرم زایلازین هیدروکلراید بیهوش شدند. پوست اطراف برش تراشیده و ضدعفونی شد. در شرایط استریل با ایجاد برشی به طول یک سانتی‌متر روی کیسه بیضه، ابتدا پوست، نیام، عضله کرماستر و لایه صفاقی در یک طرف و سپس در طرف دیگر بریده شد تا مجرای دفران پدیدار گردد. سپس مجرای دفران و عروق خونی همراه آن یک سانتی‌متر بعد از دم‌آپی دیدیم در دو محل به فاصله نیم سانتی‌متر از یکدیگر با نخ ابریشم سیلک ۴/۰ گره زده و بعد از قطع مجرای دفران در بین دو گره قسمتی از آن نیز برداشته شد. بافت‌های اطراف دم‌آپی دیدیم همراه با مقداری از کانال دفران از بیضه جدا و داخل پتری‌دیش حاوی محیط کشت HTF (Sigma, USA) دارای ۴ میلی‌گرم بر میلی‌لیتر BSA منتقل شد و بعد از ایجاد چند برش در دم‌آپی دیدیم و فشار در کانال دفران برای خروج اسپرم‌ها، پتری‌دیش‌ها در داخل انکوباتور CO<sub>2</sub> گذاشته شد. بعد از گذشت ۳۰ دقیقه، اسپرم‌ها خارج و در محیط پخش شدند، از این اسپرم‌ها برای بررسی پارامترهای اسپرم استفاده شد. بررسی تحرک و میزان اسپرم با استفاده از میکروسکوپ و به صورت چشمی انجام شد. از محیط کشت حاوی اسپرم به میزان ۴ میکرولیتر به وسیله سمپلر برداشته شد و روی یک لام قرار گرفت، سپس تعداد اسپرم‌ها زیر میکروسکوپ با لام نئوبار شمارش شدند. همچنین جهت بررسی مورفولوژی اسپرم‌ها، ابتدا ۱۰ میکرولیتر از محیط کشت اسپرم روی لام سیتوژنیک گذاشته شد و از آن اسمیر تهیه گردید. پس از خشک شدن اسمیرها با سمپلر، مقدار ۱ میکرولیتر محلول فیکساتیو اسپرم بلو روی اسمیر قرار گرفت تا سطح اسمیر به وسیله فیکساتیو پوشانده شود. پس از خشک شدن مواد فیکساتیور روی لام، ۴ قطره رنگ آبی اسپرم بلو روی اسمیر اسپرم فیکس شده گذاشته شد (۱۷).

قبل از باز کردن پیچش، تزریق ۳۰ میلی‌گرم بر کیلوگرم عصاره هیدروالکلی میخک به صورت داخل صفاقی انجام شد) و گروه درمانی ۲ (تورشن/ دتورشن انجام شد و ۳۰ دقیقه قبل از باز کردن پیچش، تزریق ۶۰ میلی‌گرم بر کیلوگرم عصاره هیدروالکلی میخک به صورت داخل صفاقی انجام شد) بود. مقدار دوزهای مورد استفاده در این پژوهش بر اساس مطالعات قبلی بر روی عصاره میخک انتخاب شد (۱۴).

#### آماده‌سازی عصاره هیدروالکلی میخک

گیاه میخک از بازار گیاهان دارویی خریداری و توسط متخصص فارماکونوزی در پژوهشکده گیاهان دارویی مشهد تأیید و نام‌گذاری شد. همچنین بر اساس هرباریوم دانشکده علوم پایه دانشگاه فردوسی مشهد تعیین گونه گردید. شماره کد هرباریوم موردنظر ۱۰۵۸۵ است. برای تهیه عصاره هیدروالکلی، گیاه میخک تحت شرایط استاندارد و در سایه خشک و توسط آسیاب برقی پودر شد. سپس پودر در ظرف پرکولاسیون ریخته و حلال هیدروالکلی شامل ۸۰ سی سی اتانول ۹۶٪ و ۲۰ سی سی آب بر روی آنها ریخته شد و به مدت ۲۴ ساعت باقی ماند. حلال بعد از ۲۴ ساعت به وسیله کاغذ صافی واتمن از عصاره جدا شد. سپس عصاره به مدت ۳ بار در ۲۴ ساعت در دستگاه روتاری (تقطیر در خلأ دوار) تغلیظ شد (۱۵).

#### روش انجام تورشن / دتورشن

برای عمل جراحی، موش‌ها با تزریق داخل صفاقی ترکیبی از ۵۰ میلی‌گرم بر کیلوگرم کتامین هیدروکلراید و ۷ میلی‌گرم بر کیلوگرم زایلازین هیدروکلراید بیهوش شدند. پوست اطراف برش تراشیده و ضدعفونی شد. لاپاراتومی با ایجاد یک برش طولی ۲ سانتی‌متری در ناحیه خط وسط شکم انجام و شاخ‌های رحم و آدنکس‌ها رؤیت شدند. در همه موش‌ها، آدنکس چپ (شامل لوله و عروق خونی تخمدان) تحت تورشن قرار گرفت و تخمدان راست به‌عنوان شم در نظر گرفته شد. عمل تورشن با چرخش ۷۲۰ درجه آدنکس در جهت عقربه‌های ساعت انجام و توسط نخ ویکریل ۵/۰ به دیواره شکم ثابت شد و لایه‌های شکمی به ترتیب بخیه زده شدند. پس از گذشت ۴ ساعت مجدداً پس از

## روش انجام IUI

تمامی گروه‌ها به منظور تحریک تخمک‌گذاری، ۲۴ ساعت پس از دتورشن، هورمون PMSG را دریافت کردند و ۴۸ ساعت پس از دریافت هورمون PMSG، هورمون HCG را دریافت کردند و ۲۰ ساعت پس از دریافت هورمون HCG، IUI انجام شد. پس از اطمینان از پارامترهای اسپرم، ۰/۱ میلی‌لیتر از محیط کشت اسپرم که به‌طور میانگین حاوی ۴ میلیون اسپرم بود، به هر شاخ رحمی (بعد از تشریح) تزریق گردید. موش‌ها تشریح شده و تزریق محیط کشت حاوی اسپرم به شاخ رحمی موش ماده با استفاده از آنژیوکت آبی انجام شد و بلافاصله پس از تزریق، محلی از شاخ رحمی که توسط سوزن آنژیوکت سوراخ شده بود، با نخ ۶/۰ بخیه زده شد. پس از انجام IUI دیواره قدامی شکم موش ماده با نخ ۴/۰ بخیه زده شد و پس از آن در قفس مشترک در کنار موش‌های نر وازوکتومی شده قرار داده شدند تا حاملگی کاذب در آن‌ها القاء شود. پس از گذشت یک هفته، شکم موش‌های ماده باز شده و جنین‌های لانه‌گزینی کرده موجود در هر شاخه رحمی شمارش شدند (۱۸).

## اندازه‌گیری سطح مالون دی آلدئید (MDA)<sup>۱</sup>

حیوانات با تزریق کتامین و زایلازین بیهوش و قفسه سینه باز شد و خونگیری از بطن چپ به میزان ۲ سی‌سی انجام گرفت. سپس نمونه‌ها ۱۰ دقیقه با دور ۳۰۰۰ سانترفیوژ شده و سرم جدا شد. بعد از سانترفیوژ، نمونه‌ها با استفاده از کیت مالون دی آلدئید ساخت کشور آلمان طبق پروتکل مربوطه تست انجام شد. اساس این روش بر پایه واکنش تیوباربیتوریک اسید است. سپس طول موج در طیف ۵۳۵ اندازه‌گیری و ثبت شد و از طریق ضریب خاموشی غلظت MDA اندازه‌گیری شد (۱۲).

## آماده‌سازی بافت

بعد از خارج کردن تخمدان‌ها، مراحل آماده‌سازی بافت نظیر تثبیت کردن، پردازش، قالب‌گیری، مقطع‌گیری و رنگ‌آمیزی انجام شد. در این مطالعه، برش‌ها به‌صورت سریال سکشن و با ضخامت ۵ میکرون تهیه شدند. از هر

نمونه تعداد ۱۲ برش برای رنگ‌آمیزی انتخاب و با استفاده از هماتوکسیلین و اتوزین (H&E) رنگ‌آمیزی شدند.

## محاسبه تعداد در استریولوژی

برای محاسبه تعداد از تکنیک فیزیکال دایسکتور استفاده شد. برای انجام این تکنیک، یک جفت برش پشت سرهم با ضخامت ۵ میکرون انتخاب شد. برای این کار از فرم ۲×۲ سانتی‌متر استفاده شد. فقط جسم زرد و فولیکول‌هایی که داخل کادر قرار گرفته و آن‌هایی که با اضلاع چپ و پایین تقاطع داشته و در سکشن مرجع مشاهده نمی‌شود، مورد شمارش قرار گرفت. در لایه هر می هر ناحیه مورد بررسی، برای تعداد سلول‌های پیرامیدال ۴ دایسکتور استفاده شد. در نهایت به‌طور متوسط برای هر نمونه بیش از ۵۰ دایسکتور مورد استفاده قرار گرفت (۱۹). شمارش فولیکول‌ها و جسم زرد طبق اصول ذکر شده انجام و در نهایت تراکم عددی از رابطه زیر به‌دست آمد.

$$N_v = \sum Q / N(\text{dis}) \times V(\text{dis})$$

تعداد دایسکتورها:  $N(\text{dis})$ ، مجموع فولیکول‌ها و جسم زرد شمارش شده در هر دایسکتور:  $\sum Q$ ، تراکم عددی:

$$N_v, \text{ حجم دایسکتور: } V(\text{dis})$$

$$V(\text{dis}) = A(\text{frame}) \times h$$

ارتفاع دایسکتور که برابر است با ضخامت سکشن:  $h$ ،

مساحت فریم:  $A(\text{frame})$

در صورتی که تراکم عددی در حجم مرجع ضرب گردد، تعداد کل فولیکول‌ها و جسم زرد از رابطه زیر به‌دست می‌آید:

$$N = N_v \times V_{\text{ref}}$$

## ارزیابی هیستوپاتولوژیک:

برای ارزیابی و امتیازدهی تغییرات پاتولوژیک از میکروسکوپ نوری (Olympus Japan) برای عکس‌برداری استفاده شد. در طول معاینه میکروسکوپی، حداقل ۵ میدان با میکروسکوپ زیر ۲۰۰× برای تعیین آسیب بافتی و همچنین شدت آن مورد بررسی قرار گرفت. تغییرات هیستوپاتولوژیک به‌صورت تخریب فولیکول، ادم، خونریزی، احتقان و ارتشاح لکوسیتی تعریف شد. امتیازدهی با توجه به شدت آسیب بین ۰-۳ تعیین شد؛ به‌طوری‌که ۰= بدون

<sup>1</sup> Malondialdehyde

از گروه شم بود ( $p < 0.05$ )، اما تفاوت معناداری در تعداد فولیکول آترتیک در گروه درمان ۱ نسبت به گروه‌های شم مشاهده نشد ( $p > 0.05$ ). در گروه درمان ۲ فقط تعداد فولیکول‌های آغازی به‌طور معناداری کمتر از گروه شم بود ( $p < 0.05$ ). بین سایر پارامترها در گروه درمان ۲ و گروه شم اختلاف معناداری مشاهده نشد ( $p > 0.05$ ). همچنین بین گروه‌های درمان ۱ و ۲ فقط در تعداد فولیکول گراف اختلاف معناداری مشاهده شد ( $p < 0.05$ ). بین سایر پارامترها در گروه درمان ۱ و گروه درمان ۲ اختلاف معناداری مشاهده نشد ( $p > 0.05$ ). تعداد جسم زرد در گروه‌های شم، ایسکمی-ریپرفیوژن، درمان ۱ و درمان ۲ اختلاف معناداری را نشان نداد ( $p > 0.05$ ). به علاوه میزان مالون دی آلدئید (MDA) در گروه ایسکمی-ریپرفیوژن در مقایسه با سایر گروه‌ها تفاوت معنی‌داری را نشان داد ( $p < 0.05$ ) (جدول ۱).

یافته پاتولوژیک و ۱، ۲ یا ۳ به ترتیب ۳۳٪، ۶۶-۳۳٪ و بیش از ۶۶٪ از ناحیه مورد تجزیه و تحلیل تعریف شد (۲۰).

داده‌ها پس از گردآوری با استفاده از نرم‌افزار آماری اکسل و SPSS (نسخه ۲۰) و آزمون‌های تی دانشجویی، آزمون دقیق فیشر، آنالیز واریانس یک طرفه و آزمون توکی مورد تجزیه و تحلیل قرار گرفتند. همچنین از میانگین، خطای معیار و نمودارهای ستونی جهت توصیف اطلاعات استفاده شد. میزان  $p$  کمتر از ۰/۰۵ معنادار در نظر گرفته شد.

### یافته‌ها

تعداد فولیکول‌های آغازی، اولیه، آنترال، گراف و آترتیک در گروه ایسکمی-ریپرفیوژن در مقایسه با گروه‌های شم و درمان کاهش معنی‌داری داشت ( $p < 0.01$ ). همچنین تعداد فولیکول‌های آغازی، اولیه، آنترال و گراف در گروه درمان ۱ به‌طور معناداری کمتر

جدول ۱- تخمین تعداد فولیکول‌های آغازی، اولیه، ثانویه، گرافی، آترزی و جسم زرد

پارامترها	گروه	شم	ایسکمی - ریپرفیوژن	گروه درمان ۱	گروه درمان ۲
فولیکول آغازی		۸/۳±۵/۷۲	۱/۵±۱/۰۷ <sup>acd</sup>	۲/۵±۲/۱ <sup>a</sup>	۴/۲±۱/۶ <sup>a</sup>
فولیکول اولیه		۵/۷۶±۱/۱	۱/۰۳±۰/۲ <sup>acd</sup>	۳/۴±۱/۱ <sup>a</sup>	۳/۹±۲/۷
فولیکول ثانویه (آنترال)		۶/۷±۴/۲	۲/۳±۰/۵ <sup>acd</sup>	۴±۱/۲ <sup>a</sup>	۴/۳±۱/۷
فولیکول گراف		۴/۲±۰/۵	۱/۱±۰/۲ <sup>acd</sup>	۱/۷±۰/۳۷ <sup>ad</sup>	۳/۷۵±۰/۶۵
فولیکول آترتیک		۳/۲±۰/۱	۵±۰/۴ <sup>acd</sup>	۳/۴±۰/۳۴	۳/۱±۰/۵
جسم زرد		۵/۴±۰/۲۷	۴/۰۱±۱/۱	۴/۴±۱/۳	۴/۶±۱/۱
مالون دی آلدئید		۱۸/۰۱±۰/۸۷	۲۸/۴±۰/۹۴ <sup>acd</sup>	۱۹/۰۷±۰/۷۵	۱۸/۹±۰/۸۶

a: مقایسه معناداری نسبت به گروه شم؛ b: مقایسه معناداری نسبت به گروه ایسکمی - ریپرفیوژن؛ c: مقایسه معناداری نسبت به گروه درمانی ۱؛ d: مقایسه معناداری نسبت به گروه درمانی ۲

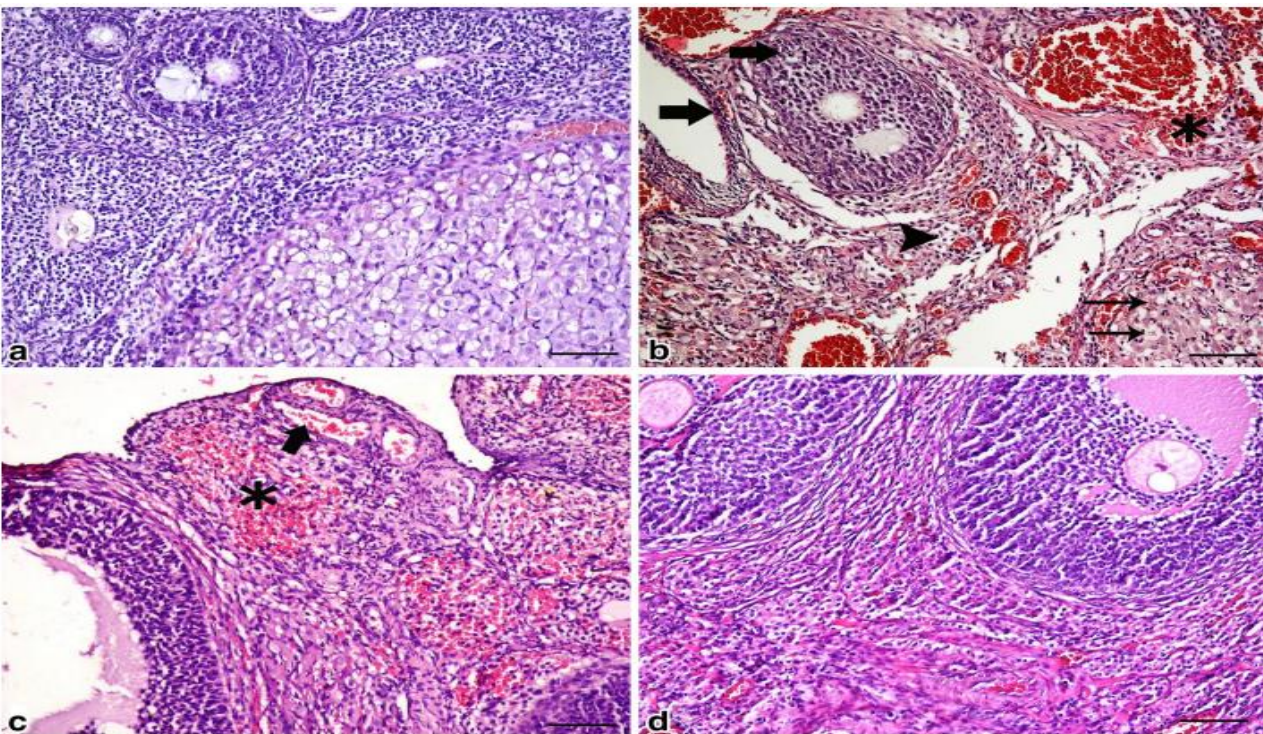
های درمان ۱ و ۲ در مقایسه با گروه شم اختلاف معناداری مشاهده شد ( $p < 0.05$ )، ولی بین گروه‌های درمان ۱ و ۲ تفاوت معنی‌داری مشاهده نشد (جدول ۱) (شکل ۱).

در ارزیابی هیستوپاتولوژیک، تفاوت معنی‌داری در میزان خونریزی، دژنراسیون فولیکول، ارتشاح لوکوسیت و ادم در گروه ایسکمی-ریپرفیوژن نسبت به سایر گروه‌ها مشاهده شد ( $p < 0.01$ ). همچنین بین گروه-

جدول ۲- توزیع آسیب‌های هیستوپاتولوژیک در گروه‌های مورد مطالعه

پارامترها	گروه		شم	ایسکمی - ریپرفیوژن	گروه درمان ۱	گروه درمان ۲
	گروه ۱	گروه ۲				
خون‌ریزی	۰/۱۵	۱/۸ <sup>acd</sup>	۱/۳ <sup>a</sup>	۱/۳ <sup>a</sup>	۰/۹ <sup>a</sup>	۱/۳ <sup>a</sup>
دژنراسیون فولیکول	۰/۱۷	۱/۳ <sup>acd</sup>	۱ <sup>a</sup>	۱ <sup>a</sup>	۰/۹ <sup>a</sup>	۰/۹ <sup>a</sup>
ارتشاح لنفوسیت	۰/۲	۳ <sup>acd</sup>	۰/۸ <sup>a</sup>	۰/۹ <sup>a</sup>	۰/۹ <sup>a</sup>	۰/۸ <sup>a</sup>
ادم	۰/۱۴	۱/۹ <sup>acd</sup>	۰/۹ <sup>a</sup>	۱ <sup>a</sup>	۰/۹ <sup>a</sup>	۰/۹ <sup>a</sup>
نمره کل	۰/۶۶	۷	۳/۸	۴/۲	۳/۸	۳/۸

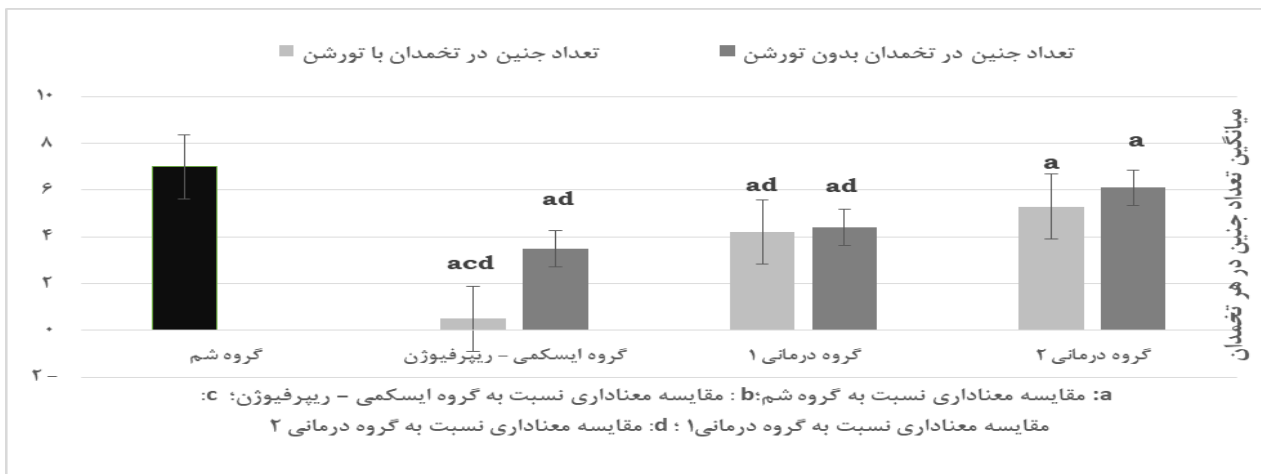
a: مقایسه معناداری نسبت به گروه شم؛ b: مقایسه معناداری نسبت به گروه ایسکمی - ریپرفیوژن؛ c: مقایسه معناداری نسبت به گروه درمانی ۱؛ d: مقایسه معناداری نسبت به گروه درمانی ۲



شکل ۱- تغییرات هیستوپاتولوژیک تخمدان؛ A: گروه شم، B: گروه ایسکمی/ریپرفیوژن، C: گروه درمانی ۱، D: گروه درمانی ۲

گروه درمانی ۱ به‌طور معناداری کمتر از گروه‌های شم و درمان ۲ بود ( $p < 0.05$ ). همچنین تعداد جنین‌های تشکیل شده در شاخ رحمی تورشن/دتورشن شده در گروه درمانی ۲ به‌طور معناداری کمتر از گروه شم بود ( $p < 0.05$ )، اما تفاوت معناداری بین تعداد جنین‌های تشکیل شده در شاخ رحمی سالم در گروه درمانی ۲ نسبت گروه شم مشاهده نشد (نمودار ۱).

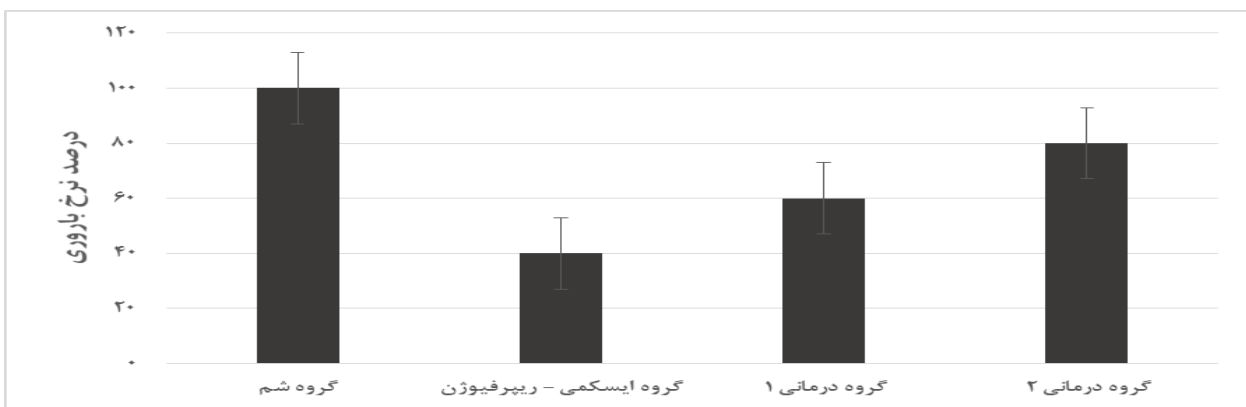
تعداد جنین‌های تشکیل شده در شاخ رحمی تورشن/دتورشن شده گروه ایسکمی-ریپرفیوژن در مقایسه با گروه‌های شم و درمان کاهش معنی‌داری داشت ( $p < 0.01$ ). همچنین تعداد جنین‌های تشکیل شده در شاخ رحمی سالم گروه ایسکمی-ریپرفیوژن در مقایسه با گروه‌های شم و درمان دو کاهش معنی‌داری داشت ( $p < 0.05$ ). تعداد جنین‌های تشکیل شده در شاخ رحمی سالم و شاخ رحمی تورشن/دتورشن شده در



نمودار ۱- میانگین تعداد جنین‌های تشکیل شده در هر شاخ رحمی تورشن شده و تورشن نشده در گروه‌های الف: گروه شم; ب: ایسکمی- ریپرفیوژن؛ گروه ج: درمانی ۱؛ گروه د: گروه درمانی ۲ (n=۵). داده‌ها توسط آزمون تی استیودنت و آنالیز واریانس یک‌طرفه مورد تحلیل قرار گرفتند.

قرار داشتند، ۳ موش باردار شدند و موفقیت IUI برای این گروه ۶۰٪ بود. از ۵ موشی که در گروه درمانی ۲ قرار داشتند، ۴ موش باردار شدند و موفقیت IUI برای این گروه ۸۰٪ بود (نمودار ۲).

از ۵ موشی که در گروه شم قرار داشتند، هر ۵ موش باردار شدند و موفقیت IUI برای این گروه ۱۰۰٪ بود. از ۵ موشی که در گروه ایسکمی- ریپرفیوژن قرار داشتند، فقط ۲ موش باردار شدند و موفقیت IUI برای این گروه ۴۰٪ بود. از ۵ موشی که در گروه درمانی ۱



نمودار ۲- نرخ موش‌های باردار شده به روش IUI در گروه‌های الف: گروه شم; ب: ایسکمی- ریپرفیوژن؛ گروه ج: درمانی ۱؛ گروه درمانی ۲ (n=۵). داده‌ها توسط آزمون دقیق فیشر مورد تحلیل قرار گرفت.

گروه‌های درمان در مقایسه با گروه ایسکمی- ریپرفیوژن شده و موفقیت بارداری با روش IUI را افزایش دهد. تورشن/ دتورشن تخمدان منجر به تغییرات مورفولوژیکی و بیوشیمیایی در بافت تخمدان ناشی از آسیب ایسکمیک ریپرفیوژن می‌شود. ایسکمی، یک

## بحث

در این مطالعه برای اولین بار اثر محافظت‌کنندگی عصاره هیدروآلکلی میخک بر باروری موش‌های ماده بعد از ایسکمی- ریپرفیوژن بررسی شد. نتایج مطالعه حاضر نشان داد عصاره هیدروآلکلی میخک بعد از تورشن/دتورشن می‌تواند سبب بهبود فولیکولوژن در



محدودیت در خون‌رسانی به اندام‌ها است که منجر به افزایش غلظت اسید لاکتیک و هیپوگزانتین می‌شود که ناشی از تجمع پراکسید لیپید و تخریب آدنوزین تری فسفات (ATP) است (۲۱). رادیکال‌های آزاد اکسیژن که در نتیجه آسیب خون‌رسانی مجدد ایجاد می‌شوند، با لیپیدها واکنش داده و باعث تشکیل پراکسیدهای لیپیدی می‌شوند. پراکسیداسیون لیپیدی، عملکرد غشاء را مختل کرده و مواد سمی مانند آلدئیدها را ایجاد می‌کند. محدودیت در خون‌رسانی، باعث هیپوکسی بافتی می‌شود. MDA یک متابولیت پایدار از آبشار پراکسیداسیون لیپیدی است و در آسیب R/I به میزان قابل توجهی افزایش یافته و اعتقاد بر این است که به یکپارچگی و نفوذپذیری دیواره سلولی آسیب می‌رساند. در مطالعه ارگان و همکاران (۲۰۱۰) غلظت MDA در پلاسما و بافت تخمدان در گروه‌های ایسکمی و ایسکمی-ریپرفیوژن در مقایسه با گروه شم به‌طور قابل ملاحظه‌ای بالاتر بود (۲۲). همچنین در این تحقیق، غلظت MDA به‌منظور تعیین و تأیید میزان آسیب خون‌رسانی مجدد در پلاسما اندازه‌گیری شد و غلظت MDA در گروه ایسکمی-ریپرفیوژن در مقایسه با گروه شم به میزان قابل ملاحظه‌ای بالاتر بود. این یافته نشان می‌دهد که R/I باعث پراکسیداسیون لیپیدی در بافت تخمدان و منجر به آسیب اکسیداتیو می‌شود. آسیب اکسیداتیو ناشی از R/I ممکن است عملکرد تخمدان را مختل کند. در مطالعه حاضر تعداد فولیکول‌های بدوی، اولیه، آنترال و گراف در گروه ایسکمی ریپرفیوژن در مقایسه با سایر گروه‌های آزمایش کاهش معنی‌داری داشتند. در طول پیچ-خوردگی تخمدان، متابولیت‌های سمی به‌دلیل ذخیره ناکافی انرژی جمع می‌شوند. دتورشن تخمدان و بازگرداندن جریان خون جهت بازیابی عملکرد عادی بافت ایسکمیک لازم است. با این‌حال، بافت‌های ایسکمیک بیشتر مستعد آسیب‌های التهابی می‌شوند. در طول پیچ‌خوردگی تخمدان، متابولیت‌های سمی به‌دلیل ذخیره ناکافی انرژی جمع می‌شوند. دتورشن تخمدان و بازگرداندن جریان خون جهت بازیابی عملکرد عادی بافت ایسکمیک لازم است. با این‌حال،

بافت‌های ایسکمیک بیشتر مستعد آسیب‌های التهابی می‌شوند (۲۲). خون‌رسانی مجدد سبب فعال شدن نوتروفیل‌هایی می‌شود که گونه‌های فعال اکسیژن (ROS) را در بافت ایسکمیک آزاد می‌کنند. ROS سیتوکین‌های پیش‌التهابی و لکوسیت‌ها را فعال می‌کند. لکوسیت‌ها به دیواره‌های عروقی چسبیده و سبب آسیب به جدار مویرگ‌ها و نقص در خون‌رسانی می‌شوند. استفاده از عوامل دارویی همزمان با درمان جراحی به‌منظور محافظت بیشتر در برابر آسیب ایسکمی و خون‌رسانی مجدد پیشنهاد شده است (۲۳). عوامل مختلفی برای جلوگیری از آسیب ایسکمی/ریپرفیوژن مجدد مورد بررسی قرار گرفته و نشان داده شده است که از طریق مکانیسم استرس اکسیداتیو و ضدالتهابی دارای اثرات مفیدی هستند. ترکیبات مؤثر میخک شامل: الکل‌های آلیفاتیک، اوژینول، مونوترینوئیدها، فARNسول، ایزواوژینول، کمپسترول، نرولیدول و سیتوسترول می‌باشد (۲۴). استفاده از عصاره میخک در رت‌های ویستار باعث افزایش سلنیوم، کاهش استرس اکسیداتیو و آسیب کبدی می‌شود. میخک می‌تواند از طریق پاک کردن رادیکال‌های آزاد، برقراری پیوند با یون‌های موقت فلز و از دسترس خارج کردن آن‌ها، مهار آنزیم‌های اکسیدان و یا از طریق ترمیم  $\alpha$  - توکوفرول و رادیکال  $\alpha$ -توکوفوکسسیل، از آسیب دیدن سلول‌ها جلوگیری کند. همچنین، فلاونوئیدها می‌توانند رادیکال‌های  $O_2$ ، OH و پراکسیل را از بین ببرند و از فعالیت LPO جلوگیری کنند. میخک می‌تواند SOD، GPx و GSH را افزایش داده و MDA را کاهش دهد (۲۵). نتایج پژوهش حاضر با تحقیقات فوق هم‌راستا بود. طبق پژوهش حاضر، عصاره هیدروالکلی میخک بعد از تورشن/دتورشن تخمدان، سبب بهبود فولیکولوژن در گروه‌های درمان در مقایسه با گروه ایسکمی-ریپرفیوژن شده و آسیب‌های هیستوپاتولوژیک ایجاد شده را کاهش می‌دهد. در مطالعه ساهین و همکاران (۲۰۰۸) با انجام تورشن در تخمدان و سپس ریپرفیوژن، تعداد جنین‌های لانه‌گزینی کرده در شاخ‌های رحمی موش‌های ماده

کاهش داده و موفقیت بارداری با روش IUI را افزایش می‌دهد.

این مطالعه از محدودیت‌هایی برخوردار بود که برطرف نمودن آنها در مطالعات آینده می‌تواند نتایج دقیق‌تری را فراهم سازد. از مهم‌ترین محدودیت‌ها، عدم انجام آزمایشات مولکولی و ایمونولوژیکی بود. امید است در آینده در این زمینه تحقیق‌های مولکولی و فارماکولوژی بیشتری انجام شود تا نقش این گیاه در بهبود فولیکولوژن و باروری در تأیید یافته‌های این پژوهش مشخص گردد.

### نتیجه‌گیری

عصاره هیدروالکلی میخک دارای خاصیت آنتی‌اکسیدانی و ضد التهابی بوده و از طریق کاهش آسیب ایسکمیک-ریپرفیوژن تخمدان، بر افزایش باروری با روش‌های آزمایشگاهی مؤثر است. عصاره هیدروالکلی میخک می‌تواند جهت مطالعه بیماری‌های متعدد از جمله بیماری‌های مربوط به زنان و بررسی اثرات آن در تأیید یافته‌های این پژوهش مورد بررسی قرار گیرد.

### تشکر و قدردانی

بدین‌وسیله از تمام افرادی که ما را در انجام این مطالعه یاری کردند، تشکر و قدردانی می‌شود.

### ملاحظات اخلاقی

این مطالعه با کد اخلاق IR.MUMS.MEDICAL.REC.1398.686 در کمیته اخلاق پژوهی دانشگاه علوم پزشکی مشهد به تصویب رسیده است و اصول اخلاقی تماماً در این مقاله رعایت شده است.

### تضاد منافع

در این مطالعه هیچ تضاد منافی وجود نداشت.

### حمایت مالی

این طرح با حمایت مالی باشگاه پژوهشگران جوان و نخبگان دانشگاه آزاد اسلامی مشهد انجام شده است.

نسبت به گروه شاهد به شدت کاهش یافت و سطح سرمی آنزیم‌های اکسیداتیو از قبیل سوپر اکسید دیسموتاز و نیتریک اوکساید افزایش پیدا کرد (۲۶). در مطالعه سیگرمیس و همکاران (۲۰۱۰) که بر روی مدل خرگوشی انجام گرفت، لانه‌گزینی جنین‌های خرگوش در رحم ماده‌هایی که دچار تورشن و ریپرفیوژن ۵ ساعته شده بودند، به صورت چشم‌گیری نسبت به گروه شاهد کاهش پیدا کرد. آن‌ها بیان داشتند آسیب بافتی به تخمدان خرگوش‌ها، علت اصلی کاهش لانه‌گزینی جنین‌ها و عامل کاهش تعداد فولیکول‌های گرآف است (۲۷). مطالعه کاگلایان و همکاران (۲۰۱۴) که درباره اثرات آنتی‌اکسیدانی اتیل پیروات بر ایسکمی-ریپرفیوژن تخمدان رت‌های ویستار انجام شد، نشان داد که اتیل پیروات یک ماده آنتی‌اکسیدانی است و فعالیت ضد رادیکال آزاد دارد و تقریباً مشابه ایگنول موجود در عصاره میخک عمل می‌کند. نتایج آنها نشان داد این ماده باعث کاهش اثرات مضر استرس اکسیداتیو بر بافت تخمدان شده و سطح فاکتورهای اکسیداتیو را کاهش می‌دهد (۲۸). مطالعه بالساک و همکاران (۲۰۱۵) که درباره اثر هورمون ملاتونین بر کاهش اثرات ایسکمی-ریپرفیوژن تخمدان در موش‌های ویستار انجام شد، نشان داد هورمون ملاتونین علاوه بر نقشی که در چرخه خواب و بیداری دارد، فعالیت آنتی‌اکسیدانی داشته و با چسبیدن به رادیکال‌های آزاد، آن‌ها را غیرفعال می‌کند. در این مطالعه تصلب عروق، ادم و هموراژ در بافت تخمدان موش‌های تورشن/دتورشن شده مشاهده شد. در گروه‌های تیمار با هورمون ملاتونین این آسیب‌دیدگی به صورت معناداری کاهش یافت (۲۹). مطالعه ژانگ (۲۰۱۶) نشان داد عصاره هیدروالکلی میخک باعث افزایش سطح سرمی تستوسترون، فعالیت هیدروکسی-استروئید دهیدروژناز بیضه، بهبود مورفولوژی اسپرم، افزایش فعالیت اپی‌دیدیم‌ها و غدد سمینال وزیکل می‌شود (۳۰). نتایج پژوهش حاضر با تحقیقات فوق هم‌راستا بود. طبق پژوهش حاضر عصاره هیدروالکلی میخک بعد از تورشن/دتورشن تخمدان، از طریق کاهش فاکتورهای اکسیداتیو، آسیب‌های هیستوپاتولوژیک ایجاد شده را

## مشارکت نویسندگان

محمد رضا پورمحمد در جمع آوری داده‌ها، نگارش مقاله، ویرایش و بازنگری مقاله؛ دکتر جینا خیاطزاده در طراحی و ایده‌پردازی و مدیریت مطالعه؛ زکیه صلاحی در روند اجرای مطالعه و جمع‌آوری داده‌ها؛ دکتر مریم

مقیمیان در تحلیل آماری، ویرایش و بازنگری مقاله؛ دکتر حسن رخشنده در آماده‌سازی مطالعه و جمع‌آوری داده‌ها مشارکت داشتند. همچنین متن کامل مقال مورد تأیید تمام نویسندگان است.

## منابع

1. Ali İP, Sinan TA, Aydın KU, Yeşilkaya Y, Orhan D. Prenatal over kisti torsiyonu: US ve MR görüntüleme bulguları. *Journal of Clinical Obstetrics & Gynecology* 2010; 20(4):262-5.
2. Ozkisacik S, Yazici M, Gursoy H, Culhaci N. Does gradual detorsion protect the ovary against ischemia-reperfusion injury in rats?. *Pediatric surgery international* 2014; 30:437-40.
3. Mauny MP, Danarto R, Heriyanto DS. Role of methylprednisolone on mRNA expression of BAX, BCL-2 gene in testicular torsion-detorsion of male albino Wistar rats. *Journal of the Medical Sciences (Berkala Ilmu Kedokteran)* 2020; 52(3).
4. Pratheeshkumar P, Kuttan G. Ameliorative action of Vernonia cinerea L. on cyclophosphamide-induced immunosuppression and oxidative stress in mice. *Inflammopharmacology* 2010; 18:197-207.
5. Mohammadi F, Mehdinia Z, Ghasemi S, Zolfaghari Z, Amjadi FS, Ashrafi M, et al. Relationship between sperm parameters and clinical outcomes of Intra Uterine Insemination (IUI). *Caspian journal of internal medicine* 2021; 12(1):70.
6. Man JK, Parker AE, Broughton S, Ikhtlaq H, Das M. Should IUI replace IVF as first-line treatment for unexplained infertility? A literature review. *BMC Women's Health* 2023; 23(1):557.
7. Jalilvand F, Mostafavi Rad E, Kahnouei F, Zandian H, Farzipour S. The effect of intrauterine injection of granulocyte stimulating factor (G-CSF) on IUI success rate. *The Iranian Journal of Obstetrics, Gynecology and Infertility* 2023; 26(10):13-22.
8. Steures P, Van Der Steeg JW, Mol BW, Eijkemans MJ, Van Der Veen F, Habbema JD, et al. Prediction of an ongoing pregnancy after intrauterine insemination. *Fertility and sterility* 2004; 82(1):45-51.
9. Zare P, Saeedi M, Akbari J, Morteza-Semnani K. A review on herbal oral care products. *Journal of Mazandaran University of Medical Sciences* 2017; 26(144):394-410.
10. Alam P, Ansari MJ, Anwer MK, Raish M, Kamal YK, Shakeel F. Wound healing effects of nanoemulsion containing clove essential oil. *Artif Cells Nanomed Biotechnol* 2017; 45(3):591-597.
11. Saeed TA, Osman OA, Amin AE, El Badwi SM. Safety assessment and potential anti-inflammatory effect of ethanolic extract of *Syzygium aromaticum* in albino rats. *Advances in Bioscience and Biotechnology* 2017; 8(11):411-20.
12. Akinwande DV, Adeyemi JA, Olawuyi ST, Akinola BK, Adedire CO. Protective effects of *Camellia sinensis* on *Syzygium aromaticum*-or chlorpyrifos-induced reproductive toxicity in male Wistar rats. *The Journal of Basic and Applied Zoology* 2019; 80:1-9.
13. Moghimian M, Abtahi-Evari SH, Shokoohi M, Amiri M, Soltani M. Effect of *Syzygium aromaticum* (clove) extract on seminiferous tubules and oxidative stress after testicular torsion in adult rats. *Physiology and Pharmacology* 2017; 21(4):343-50.
14. Halimi M, Pourlak T, Kalarestaghi H, Barghi B, Moghimian M, Niazkar HR, et al. Effects of *Syzygium aromaticum* (Clove) Extract on Male Fertility Factors and Oxidative Stress After Torsion/Detorsion in Adult Male Rats Using Intrauterine Insemination Method. *International Journal of Women's Health & Reproduction Sciences* 2022; 10(3).
15. Rajabzadeh S, Rahmani Bilandi R, Shafaei-Bajestani N, Mazloun Shahri SB. Effect of hydro-alcoholic extract of clove on intensity of episiotomy pain in women: randomized clinical trial. *The Iranian Journal of Obstetrics, Gynecology and Infertility* 2020; 23(3):82-90.
16. Sak ME, Soyduinc HE, Sak S, Evsen MS, Alabalik U, Akdemir F, et al. The protective effect of curcumin on ischemia-reperfusion injury in rat ovary. *International Journal of Surgery* 2013; 11(9):967-70.
17. Sharma R, Kattoor AJ, Ghulmiyyah J, Agarwal A. Effect of sperm storage and selection techniques on sperm parameters. *Systems Biology in Reproductive Medicine* 2015; 61(1):1-12.
18. Jia B, Tang L, Liu H, Chen W, Chen Q, Zhong M, et al. Potential roles of the interactions between gut microbiota and metabolites in LPS-induced intrauterine inflammation (IUI) and associated preterm birth (PTB). *Journal of Translational Medicine* 2024; 22(1):7.
19. Tansaz M, Bahman M, Khodadoost M, Athari SS, Ghafarzadeh S, Kashafroodi H, et al. Effects of Compound Honey Syrup (Ma-ol-asal) on Polycystic Ovary Syndrome (PCOS) Induced by Estradiol Valerate in Female Rats. *The Iranian Journal of Obstetrics, Gynecology and Infertility* 2021; 23(12):13-24.
20. Kara M, Daglioglu YK, Kuyucu Y, Tuli A, Tap O. The effect of edaravone on ischemia-reperfusion injury in rat ovary. *European Journal of Obstetrics & Gynecology and Reproductive Biology* 2012; 162(2):197-202.

21. Halici Z, Karaca M, Keles ON, Borekci B, Odabasoglu F, Suleyman H, et al. Protective effects of amlodipine on ischemia-reperfusion injury of rat ovary: biochemical and histopathologic evaluation. *Fertility and sterility* 2008; 90(6):2408-15.
22. Ergun Y, Koc A, Dolapcioglu K, Akaydin Y, Dogruer G, Kontas T, et al. The protective effect of erythropoietin and dimethylsulfoxide on ischemia-reperfusion injury in rat ovary. *European Journal of Obstetrics & Gynecology and Reproductive Biology* 2010; 152(2):186-90.
23. Broncel M, Koter-Michalak M, Chojnowska-Jeziarska J. The effect of statins on lipids peroxidation and activities of antioxidants enzymes in patients with dyslipidemia. *Przegląd lekarski* 2006; 63(9):738-42.
24. Eghdampour F, Jahdie F, Kheyrikhah M, Taghizadeh M, Naghizadeh S, Haghani H. The effect of aloe vera ointment in wound healing of episiotomy among primiparous women. *The Iranian Journal of Obstetrics, Gynecology and Infertility* 2013; 15(35):25-31.
25. Pulikottil SJ, Nath S. Potential of clove of *Syzygium aromaticum* in development of a therapeutic agent for periodontal disease.: a review. *South African Dental Journal* 2015; 70(3):108-15.
26. Sahin FK, Cosar E, Koken G, Toy H, Basarali K, Buyukbas S. Protective effect of aprotinin on ischemia-reperfusion injury in rat ovary. *Journal of Obstetrics and Gynaecology Research* 2008; 34(5):794-800.
27. Cigremis Y, Kart A, Karaman M, Erdag D. Attenuation of ischemia-reperfusion injury with *Marrubium cordatum* treatment in ovarian torsion-detorsion model in rabbits. *Fertility and sterility* 2010; 93(5):1455-63.
28. Caglayan EK, Caglayan K, Göcmen AY, Cinar H, Seckin L, Seckin S, et al. Protective effect of ethyl pyruvate on ischemia-reperfusion injury in rat ovary: biochemical and histopathological evaluation. *European Journal of Obstetrics & Gynecology and Reproductive Biology* 2014; 182:154-9.
29. Balsak D, Toğrul C, Ekinçi C, Seçkin KD, Karslı MF, Ekinçi A, et al. Effects of melatonin on ischemia-reperfusion injury in rat ovary: histopathologic and immunohistochemical study. *Open Journal of Obstetrics and Gynecology* 2015; 5(11):639-45.
30. Zhang J. Resurgence of minimal stimulation in vitro fertilization with a protocol consisting of gonadotropin releasing hormone-agonist trigger and vitrified-thawed embryo transfer. *International journal of fertility & sterility* 2016; 10(2):148-53.

# Fertility increase by intrauterine insemination procedure in ischemia/reperfusion treated with hydroalcoholic extract of *Syzygium aromaticum* in the ovary of Wistar Rats

Mohammadreza Pourmohammad<sup>1</sup>, Jina Khayatzaheh<sup>2\*</sup>, Zakiyeh Salahi<sup>3</sup>,  
Maryam Moghimian<sup>4</sup>, Hasan Rakhshandeh<sup>5</sup>

1. M.Sc. of Parasitology and Mycology, School of Paramedicine, Ilam University of Medical Sciences, Ilam, Iran.
2. Associate Professor, Department of Biology, Mashhad Branch, Islamic Azad University, Mashhad, Iran.
3. M.Sc. Department of Biology, Mashhad Branch, Islamic Azad University, Mashhad, Iran.
4. Professor, Department of Physiology, Faculty of Medicine, Gonabad University of Medical Sciences, Gonabad, Iran.
5. Assistant professor, Department of Pharmacology, School of Pharmacy, Mashhad University of Medical Sciences, Mashhad, Iran.

## Abstract

Received: Oct 24, 2024 Accepted: Jan 30, 2025

**Introduction:** Ischemia-perfusion injury is an important problem for ovarian torsion. Antioxidant agents such as *Syzygium aromaticum* protect the ovaries from damage caused by oxygen free radicals and improve pregnancy. The present study was conducted with aim to investigate the effect of *Syzygium aromaticum* hydroalcoholic extract on increasing fertility after ovarian ischemia-perfusion injury in Wistar rats.

**Methods:** In this experimental study conducted in 2021, 20 female Wistar rats were divided into 4 experimental groups: sham, ischemia-reperfusion (4 hours of ischemia and 4 hours of reperfusion) and treatment groups 1 and 2 (the same as the previous group but with the injection of 30 and 60 mg/kg of hydroalcoholic extract of *Syzygium aromaticum* intraperitoneally 30 minutes before torsioned). Then, fertilization was done by intrauterine insemination (IUI). After ovarian resection, hematoxylin and eosin (H&E) staining was performed for histopathological evaluation of the ovary. Data were analyzed by SPSS statistical software (version 18) and one-way variance and Kruskal-Willis tests.  $P < 0.05$  was considered statistically significant.

**Results:** In the histopathological evaluation, the number of ovarian follicles in different stages of growth in showed a significant decrease the torsion/detorsion groups compared to the sham and treatment groups ( $p < 0.05$ ). The number of embryos formed in the torsion/detorsion uterine horn of the ischemia-reperfusion group was significantly reduced compared to the sham and treatment groups ( $p < 0.01$ ). Also, fertility rate by IUI showed a significant increase in the treated groups compared to the ischemia-reperfusion group ( $p < 0.05$ ).

**Conclusion:** *Syzygium aromaticum* hydroalcoholic extract after torsion/detorsion can improve folliculogenesis in the treatment groups compared to the ischemia-reperfusion group and increase the success of pregnancy by IUI.

**Keywords:** Ischemia, IUI, Ovary, Reperfusion, *Syzygium aromaticum*

### ► Please cite this article as:

Pourmohammad M, Khayatzaheh J, Salahi Z, Moghimian M, Rakhshandeh H. Fertility increase by intrauterine insemination procedure in ischemia/reperfusion treated with hydroalcoholic extract of *Syzygium aromaticum* in the ovary of Wistar Rats. *Iran J Obstet Gynecol Infertil* 2025; 27(11):38-50. DOI: 10.22038/ijogi.2025.81580.6157

