

همانژیواندوتلیال کبدی مادرزادی در همراهی با پلی‌هیدروآمنیوس خفیف مادر در زمان بارداری: یک گزارش مورد

دکتر مرضیه لطفعلی‌زاده^۱، دکتر حبیبه احمدی^{۲*}، منصوره محمدنژاد^۳

۱. دانشیار گروه زنان و مامایی، دانشکده پزشکی، دانشگاه علوم پزشکی مشهد، مشهد، ایران.
۲. دستیار تخصصی زنان و مامایی، دانشکده پزشکی، دانشگاه علوم پزشکی مشهد، مشهد، ایران.
۳. کارشناس کتابداری، دانشکده پزشکی، دانشگاه علوم پزشکی مشهد، مشهد، ایران

تاریخ دریافت: ۱۴۰۰/۰۴/۰۵ تاریخ پذیرش: ۱۴۰۰/۰۷/۱۰

خلاصه

مقدمه: همانژیوم کبدی در دوران نوزادی یک توده خوش‌خیم است که می‌تواند با عوارض تهدید کننده حیات مانند نارسایی قلبی با برون‌ده بالا، ایجاد سندرم کازاباخ مریت یا هیدروپس همراه باشد. در مواردی که علل دیگر جنینی، مادری و جفتی برای پلی‌هیدروآمنیوس وجود نداشته باشد، باید به فکر همانژیوم کبدی بود. در این گزارش یک مورد بزرگ همانژیواندوتلیوما کبدی نوزادی عارضه‌دار شده با پلی‌هیدروآمنیوس خفیف مطرح می‌شود که با مداخله و درمان به‌موقع سبب بهبود شیرخوار گردید.

معرفی بیمار: بیمار خانم ۳۵ ساله بارداری دوم با سابقه یک‌بار سزارین قبلی بود که با شروع پلی‌هیدروآمنیوس خفیف در هفته ۲۷ بارداری مراجعه کرد و برای او تشخیص توده کبدی هیپو اکو و هتروژن حاوی کانون‌های ریز اکوژن کلسیفیه به ابعاد ۶۱*۵۶ میلی‌متر در خلف لوب راست کبد در جنین داده شد. در ۳۶ هفته بارداری زایمان به روش سزارین انجام شد و پس از بررسی‌ها و تصویربرداری‌های لازم، نوزاد تحت جراحی قرار گرفت و توده مذکور جراحی شد و در گزارش پاتولوژی Haptic Hemangioendothelioma به تأیید رسید و به‌علت وجود رزیدو، تحت درمان با اینترفرون قرار گرفت. در پیگیری نوزاد کاملاً بهبود یافته و رشد و تکامل طبیعی داشت.

نتیجه‌گیری: در صورت تشخیص پلی‌هیدروآمنیوس و توده اکوژن با منشأ احتمالی در کبد جنین باید همانژیوما کبدی مدنظر قرار گیرد و برای جلوگیری از وقوع عوارض شدید قلبی عروقی، بررسی بالینی و در صورت لزوم مداخله زودرس انجام گیرد و جهت جلوگیری از عوارض شدید نوزادی به محض رسیده شدن ریه‌های جنین، اقدام به ختم بارداری شود و اقدامات اورژانس بلافاصله بعد از زایمان انجام گیرد. به‌دلیل اینکه بسیاری از موارد این تومور قابل درمان هستند، در این موارد می‌بایست آمادگی لازم را داشت.

کلمات کلیدی: پلی‌هیدروآمنیوس، عوارض نوزادی، همانژیواندوتلیوما (همانژیوم کبدی)

* نویسنده مسئول مکاتبات: دکتر حبیبه احمدی؛ دانشکده پزشکی، دانشگاه علوم پزشکی مشهد، مشهد، ایران. تلفن: ۰۵۱-۳۸۰۲۲۶۰۸؛ پست الکترونیک:

hanie.admadi1@gmail.com

مقدمه

همانژیوم کبدی (همانژیوئندوتلیوما)^۱، شایع‌ترین توده کبدی در دوران نوزادی است و در مواردی که سایز آن بزرگ باشد، می‌تواند عوارضی ایجاد کند که یک عارضه تهدید کننده حیات باشد که از آن جمله می‌توان نارسایی قلبی با برون‌ده بالا و یا فشارخون ریوی، اختلال عملکرد کبد و یا پارگی کبد، کواگولوپاتی مصرفی و ایجاد سندرم کازاباخ مریت^۲ و دیگر مشکلات مربوط به خونریزی را نام برد. این بیماری نادر است و اغلب نوزادان را درگیر می‌کند. اغلب تشخیص با ترکیب روش‌های تصویربرداری شامل رادیوگرافی ساده، سونوگرافی، سی‌تی اسکن، بررسی رادیونوکلئید، آرتیوگرافی و اخیراً MRI انجام می‌شود. اغلب به دلیل خطرناک بودن بیوپسی انجام نمی‌شود. اگرچه اغلب همانژیوم‌ها نوع پوستی هستند، در مقام دوم، کبد دومین محل درگیری است. همانژیوم کبدی می‌تواند تک‌کانونی یا چندکانونی باشد. اغلب بدون علامت می‌باشد و در طی تصویربرداری شکمی یا سونوگرافی به دلایل دیگر کشف می‌شود. در مواردی که علل دیگر جنینی و مادری و جفتی برای پلی‌هیدروآمنیوس^۳ وجود نداشته است. همراهی آن با موارد بزرگ این تومور گزارش شده است. پلی‌هیدروآمنیوس به ازدیاد مایع آمنیوتیک اطلاق می‌شود که می‌تواند نتایج بدی نظیر زایمان زودرس و کندگی جفت را به همراه داشته باشد. پلی‌هیدروآمنیوس به صورت وجود عمیق‌ترین پا در سونوگرافی به عمق بیشتر یا مساوی ۸ سانتی‌متر و یا اندکس مایع آمنیون بیشتر یا مساوی با ۲۴ سانتی‌متر توصیف می‌شود. از آنجایی که همانژیوم کبدی قابل درمان است و در صورت تشخیص و اقدام به موقع که شامل جراحی و درمان طبی می‌باشد، می‌توان از عوارض آن جلوگیری کرد، در این گزارش یک مورد بزرگ همانژیوئندوتلیوما کبدی نوزادی عارضه‌دار شده با پلی‌هیدروآمنیوس خفیف مطرح

می‌شود که با مداخله و درمان به‌موقع سبب بهبود شیرخوار گردید.

معرفی بیمار

خانم ۳۵ ساله بارداری دوم با شروع پلی‌هیدروآمنیوس خفیف در هفته ۲۷ بارداری و تشخیص توده کبدی در جنین در هفته ۳۴ بارداری به بخش زنان و مامایی بیمارستان امام رضا (ع) ارجاع شد. در سابقه بیمار از ۱۷ سال قبل به دلیل سندرم تخمدان پلی‌کیستیک (PCOS)^۴ به صورت متناوب تحت درمان با OCP^۵ بوده و پس از ۵ سال تلاش برای بارداری پس از انجام لاپاروسکوپی تشخیصی و Drilling سطح تخمدان بارداری اول رخ داده بود و با وجود دیابت بارداری کنترل شونده با انسولین در بارداری اول، نوزاد دختر بدون هیچ مشکل خاصی به روش سزارین متولد شده بود. در این بارداری نیز در هفته ۸ بارداری دیابت بارداری تشخیص داده شده و انسولین‌تراپی آغاز شد و تا انتهای بارداری دیابت به نحو مطلوبی کنترل شد. غربالگری‌های سرمی سه ماهه اول و آنومالی اسکن در هفته ۱۸ هیچ نکته غیرطبیعی نداشتند. در هفته ۲۷ بارداری به دلیل افزایش ارتفاع رحم نسبت به سن بارداری در سونوگرافی، پلی‌هیدروآمنیوس خفیف تشخیص داده شد. جنین پسر تک‌قلوبی با فعالیت قلب طبیعی، بیوفیزیکال نرمال و شاخص‌های بیومتری نرمال، جفت نرمال و اندکس مایع آمنیون ۲۴ سانتی‌متر گزارش شد.

بیمار تحت نظر قرار گرفت و با توجه به عدم انجام روش‌های تشخیصی دیگر در حاملگی، ارزیابی دقیق‌تر به‌وسیله سونوگرافی آنومالی اسکن تأخیری پیشرفته، توده هیپواکو و هتروژن حاوی کانون‌های ریز اکوژن کلسیفیه به ابعاد ۵۶*۶۱ میلی‌متر در خلف لوب راست کبد و در داخل ناف کبد با اثر فشاری بر عروق داخل کبدی امتداد یافته تا قسمت فوقانی کایوته لگن مشاهده شد. مجاری صفراوی داخل و خارج کبدی و کیسه صفرا طبیعی بودند. با سونوگرافی کالر داپلر انجام شده، نمای عروقی مشخصی نداشت.

¹ Hepatic Hemangioendothelioma

² Kasabach-Merritt Syndrome

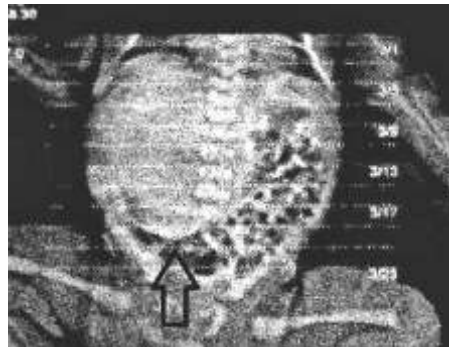
³ Polyhydramnios

⁴ Poly Cystic Ovarian Syndrome

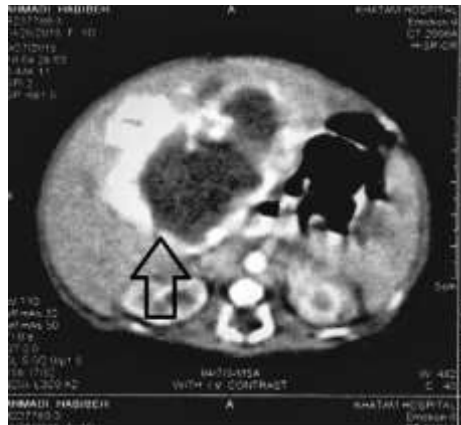⁵ Oral contraceptive Pill

فاکتورها نرمال بودند. به دلیل دیسترس تنفسی و سندرم کمپارتمان شکمی ایجاد شده در نوزاد و عدم تشخیص منشأ دقیق توده، بیوپسی انجام نشد و نوزاد تحت لاپاروتومی قرار گرفت. حین جراحی توده‌ای سالید سیستیک با ابعاد 100^*50 میلی‌متر منشأ گرفته از ناف کبد و انتشار آن به داخل حفره شکم برداشته شد و مختصری رزیدو به ابعاد 1^*2 سانتی‌متر از تومور به دلیل گسترش بر روی عروق اصلی کبد و احتمال آسیب‌رسانی به این عروق مهم و خونریزی غیرقابل کنترل باقی گذاشته شد. توده مذکور حین جراحی بسیار شکننده و خونریزی دهنده بود و حین جراحی یک واحد پکسل دریافت نمود و درناژ پوستی تعبیه شد. پس از جراحی نوزاد به بخش ویژه نوزادان منتقل و یک واحد دیگر نیز پکسل تزریق شد.

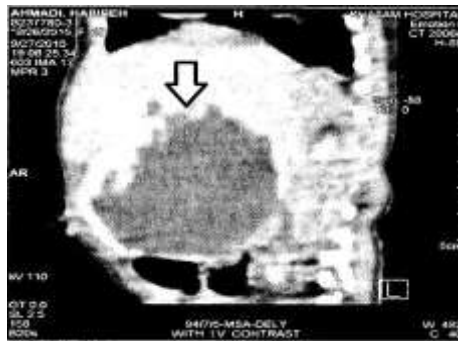
طبق مشورت انجام شده با اساتید محترم پرناتالوژیست و جراح اطفال، پیگیری توده مذکور به بعد از زایمان موکول شد و زایمان پس از رسیده شدن ریه‌های جنین و یا بر اساس اندیکاسیون‌های مامایی توصیه شد. در ۳۶ هفته بعد از دریافت بتامتازون زایمان به روش سزارین انجام شد. پس از انجام سونوگرافی و سی‌تی اسکن اورژانس، توده مذکور با ماهیت لبولار و ندولار با یک مرکز سیستیک با ابعاد 65^*55^*54 میلی‌متر با ارجحیت در لوب راست کبد و نواحی نکروتیک مختصر درون کبد مشاهده شد که باعث جابجایی روده‌ها به سمت چپ حفره شکم شده بود (شکل ۱-۳). ارگان‌های دیگر شکم و قفسه سینه نرمال بودند و اسیت مشاهده نشد. پلاکت، فیبرینوژن، محصولات ناشی از فیبرین، آلفا فیتوپروتئین و تومور مارکرها اندازه‌گیری شد که به‌جز بالا بودن آلفا فتوپروتئین در حد 157.09 نانوگرم در میلی‌لیتر، بقیه



شکل ۱- نمای کروئال در تصویر سی‌تی اسکن بدن نوزاد



شکل ۲- مقطع عرضی شکم در تصویر سی‌تی اسکن بدن نوزاد



شکل ۳- نمای سائیتال در تصویر سی تی اسکن بدن نوزاد

چند ماه اول تولد مورد توجه قرار می‌گیرد. یک منشأ مزانشیمال دارد و معمولاً از غدد ترشحی منشأ می‌گیرد، ولی علت واقعی آن همچنان ناشناخته باقی مانده است. اغلب یک توده به هم فشرده از شریان و ورید است که با کبد در ارتباط است که به دلیل مقاومت عروقی پایین، باعث نارسایی قلبی با برون‌ده بالا و هیدروپس می‌شود. از آنجایی که همانژیوم کبدی قابل درمان است و در صورت تشخیص و اقدام به موقع که شامل جراحی و درمان طبی می‌باشد، می‌توان از عوارض آن جلوگیری کرد، در این گزارش یک مورد بزرگ همانژیواندوتلیومای کبدی نوزادی عارضه‌دار شده با پلی‌هیدروآمیوس خفیف مطرح می‌شود که با مداخله و درمان به موقع سبب بهبود شیرخوار گردید.

در یک بررسی که ۱۶ مورد از نوزادانی که در آنها همانژیواندوتلیوما در طی ۴ ماه اول تولد تشخیص داده شده بود، بررسی شدند، در ۵۸٪ موارد نارسایی قلبی با برون‌ده بالا تشخیص داده شده بود (۷-۵). سندرم کازاباخ مریت، یک عارضه تهدید کننده حیات دیگر این تومور است که باعث ترومبوسیتوپنی شدید، کواگولوپاتی مصرفی و آنمی همولیتیک می‌شود که به دلیل گیر افتادن پلاکت‌ها و عوامل انعقادی درون همانژیواندوتلیومای بزرگ اتفاق می‌افتد. در مقابل موارد تک‌کانونی و کوچک تومور با هیچ یک از عوارض جنینی و نوزادی ذکر شده همراه نیست که در موارد قبل از زایمان اتفاق می‌افتد، تشخیص بسیار دشواری دارند و فرم‌های شدیدی که قبل از تولد با سونوگرافی کشف می‌شوند، پیش‌آگهی ضعیفی دارند. وقتی نوزادی با یک توده مشکوک به همانژیواندوتلیوما متولد می‌شود، توجه می‌بایست بر مبنای تشخیص دقیق

برای نوزاد آنتی‌بیوتیک وسیع‌الطیف آغاز و به مدت ۴ روز ادامه یافت. نوزاد نیاز به دستگاه ونتیلاتور نداشت و تنفس‌های خودبه‌خودی داشت. در طی ۸ روز بستری، ترشحات درن ابتدا خونابه‌ای و سپس صفراوی شد و به تدریج کاهش یافت و در روز ۱۵ پس از تولد درن خارج و در روز هشتم پس از جراحی، تغذیه با شیر مادر آغاز و نوزاد مرخص شد.

در ماه اول به دلیل بالا بودن بیلی‌روبین مستقیم، نوزاد ایکتریک بود که به تدریج نرمال شد. رشد و وزن‌گیری و تکامل نوزاد در ۵ ماه بعد از تولد نرمال بود.

در بررسی پاتولوژیک Infantile Hemangioma نوع ۲ یا Hemangioendothelom گزارش شد. در پیگیری‌های انجام شده به وسیله سونوگرافی، هیچ منشأ دیگری برای توده مذکور مشاهده نشد. سایر ارگان‌های شکمی و مغز در بررسی‌ها نرمال بود. بعد از جراحی به علت رزیدوی باقی‌مانده، نوزاد تحت درمان با اینترفرون قرار گرفت و در پیگیری ماهیانه با سونوگرافی، رزیدوی باقی‌مانده به ۱ سانتی‌متر کاهش سایز پیدا کرد. آزمایشات متابولیک و TORCH^۱ نرمال بود. آلفا فتوپروتئین در پیگیری ماه دوم پس از تولد صفر شد، همچنین سایر تومورمارکرها منفی بودند.

بحث

همانژیواندوتلیومای کبدی، شایع‌ترین تومور کبدی در زمان اوایل نوزادی است که در ۱۰٪ نوزادان نژاد قفقازی مشاهده شده است و به‌طور کلی در چند روز تا

^۱ بیماری‌های عفونی درگیر کننده جنین شامل: توکسوپلاسموز، روبلا، سیتومگالوویروس، هرپس، بیماری‌های دیگر مانند سیفلیس و واریسلا

به‌وسیله کورتیکواستروئید درمان نمود و بارداری را ختم داد (۹، ۱۰).

نتیجه‌گیری

در صورت تشخیص پلی‌هیدروآمنیوس که با توده اکوژن با منشأ احتمالی کبدی جنینی عارضه‌دار شده، باید همانژیومای کبدی مدنظر قرار گیرد و برای جلوگیری از وقوع عوارض شدید قلبی عروقی، بررسی بالینی و در صورت لزوم مداخله انجام گیرد. در موارد کوچک این تومور و پلی‌هیدروآمنیوس خفیف، نیاز به اقدام خاص و انجام زایمان زودرس وجود ندارد، ولی می‌بایست برای اقدامات اورژانس بلافاصله بعد از زایمان آمادگی لازم را داشت و به‌دلیل اینکه بسیاری از موارد این تومور قابل درمان هستند، به‌محض اطمینان از بلوغ ریه جنین، بارداری را ختم داد.

معطوف شود. این تومور در بیش از ۵۰٪ موارد با همانژیوم‌های پوستی همراهی دارد. شمارش تعداد پلاکت، فیبرینوژن و محصولات ناشی از تجزیه فیبرین باید اندازه‌گیری شوند (برای بررسی احتمال وجود DIC)^۱. برای تشخیص یک سونوگرافی اولیه بر بالین بیمار می‌تواند کمک کننده باشد، ولی سی‌تی اسکن و MRI اغلب برای تشخیص کامل این ضایعات اندیکاسیون دارد. درمان بعد از تولد این بیماران می‌تواند شامل درمان‌های جراحی (بستن یا آمبولیزاسیون شریان کبدی، برداشتن قسمت یا بخشی از کبد و پیوند کبد) و غیرجراحی (کورتیکواستروئید، اینترفرون آلفا، رادیوتراپی) باشد. اگر در طی بارداری تشخیص داده شد و وضعیت جنین به‌دلیل نارس بودن دچار آشفستگی شود، می‌توان جنین را در داخل رحم

منابع

1. Boon LM, Burrows PE, Paltiel HJ, Lund DP, Ezekowitz RA, Folkman J, et al. Hepatic vascular anomalies in infancy: a twenty-seven-year experience. *The Journal of pediatrics* 1996; 129(3):346-54.
2. Burrows PE, Laor T, Paltiel H, Robertson RL. Diagnostic imaging in the evaluation of vascular birthmarks. *Dermatologic clinics* 1998; 16(3):455-88.
3. Mueller BU, Mulliken JB. The infant with a vascular tumor. *In Seminars in perinatology* 1999; 23(4):332-340.
4. Golan A, Wolman I, Sagi J, Yovel I, David MP. Persistence of polyhydramnios during pregnancy—its significance and correlation with maternal and fetal complications. *Gynecologic and obstetric investigation* 1994; 37(1):18-20.
5. Many A, Hill LM, Lazebnik N, Martin JG. The association between polyhydramnios and preterm delivery. *Obstetrics & Gynecology* 1995; 86(3):389-91.
6. Abele H, Starz S, Hoopmann M, Yazdi B, Rall K, Kagan KO. Idiopathic polyhydramnios and postnatal abnormalities. *Fetal diagnosis and therapy* 2012; 32(4):251-5.
7. Von Schweinitz D, Glüer S, Mildenerberger H. Liver tumors in neonates and very young infants: diagnostic pitfalls and therapeutic problems. *European journal of pediatric surgery* 1995; 5(02):72-6.
8. Franchi-Abella S, Gorincour G, Avni F, Guibaud L, Chevret L, Pariente D. Hepatic haemangioma—prenatal imaging findings, complications and perinatal outcome in a case series. *Pediatric radiology* 2012; 42(3):298-307.
9. Dobanovački D, Vučković N, Marinković S, Kolarović J, Stefanović-Saravolac S. Infantile hepatic hemangioendothelioma: Report of two cases. *Archive of Oncology* 2013; 21(2):72-6.
10. Gonen R, Fong K, Chiasson DA. Prenatal sonographic diagnosis of hepatic hemangioendothelioma with secondary nonimmune hydrops fetalis. *Obstetrics and gynecology* 1989; 73(3 Pt 2):485-7.

¹ diffuse intravenous coagulopathy