

گزارش یک مورد نکروز و پارگی رحم به دنبال آمبولیزاسیون شریان رحمی

دکتر زهره یوسفی^۱، دکتر امیرحسین جعفریان^۲، دکتر نوشین باباپور^۳، دکتر
لیلا موسوی سرشت^۳، دکتر لعیا شیرینزاده^{۳*}، دکتر اکرم بهروزنیا^۴

۱. استاد گروه زنان و مامایی، فلوشیپ انکولوژی زنان، دانشکده پزشکی، دانشگاه علوم پزشکی مشهد، مشهد، ایران.
۲. دانشیار گروه پاتولوژی، دانشکده پزشکی، دانشگاه علوم پزشکی مشهد، مشهد، ایران.
۳. رزیدنت فلوشیپ انکولوژی زنان، دانشکده پزشکی، دانشگاه علوم پزشکی مشهد، مشهد، ایران.
۴. رزیدنت گروه زنان و مامایی، دانشکده پزشکی، دانشگاه علوم پزشکی مشهد، مشهد، ایران.

تاریخ دریافت: ۱۳۹۶/۰۴/۲۵ تاریخ پذیرش: ۱۳۹۶/۰۷/۰۴

خلاصه

مقدمه: خونریزی شدید بعد از زایمان یک اورژانس مامایی است که در صورت عدم درمان به موقوع با افزایش مرگومیر همراه است. آمبولیزاسیون، یک روش کم تهاجمی و مؤثر است که علاوه بر کنترل خونریزی، باعث حفظ باروری نیز می شود، با این حال این روش نیز با عوارضی مانند ایسکمی و پارگی رحم همراه است. در این مطالعه یک مورد نکروز و پارگی رحم به دنبال آمبولیزاسیون شریان رحمی گزارش می شود.

گزارش مورد: بیمار خانم ۲۳ ساله دارای دو فرزند حاصل سزارین بود که به دنبال سزارین آخر دچار دو نوبت خونریزی شدید شده بود که تحت آمبولیزاسیون شریان رحمی قرار گرفت. به دنبال این روش درمانی، بیمار مجدداً دچار تب و خونریزی واژینال غیر قابل کنترل شد که به ناچار لاپاراتومی برای ایشان انجام شد. در حین جراحی به دلیل نکروز پارگی میومتر و عدم امکان ترمیم آن، بیمار تحت هیستریکتومی قرار گرفت. گزارش آسیب شناسی نیز مؤید نکروز رحمی بود.

نتیجه گیری: آمبولیزاسیون شریان رحمی علی رغم نتایج مفید و مؤثر مانند سایر روش های درمانی با عوارضی همراه است که در زمان استفاده از این روش درمانی باید مدنظر قرار گیرند.

کلمات کلیدی: آمبولیزاسیون شریان رحمی، پارگی رحم، نکروز رحم

* نویسنده مسئول مکاتبات: دکتر لعیا شیرینزاده؛ دانشکده پزشکی، دانشگاه علوم پزشکی مشهد، مشهد، ایران. تلفن: ۰۵۱-۳۸۰۱۲۴۷۷ پست الکترونیک:

la.shirinzadeh@gmail.com

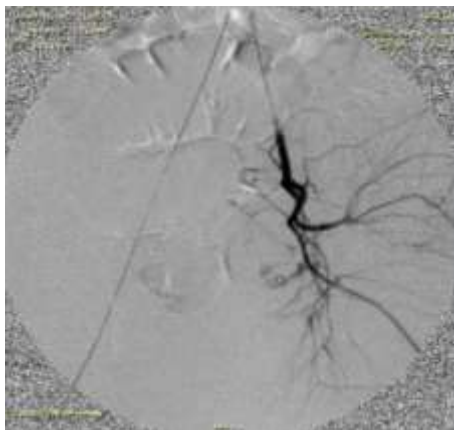
مقدمه

خونریزی شدید بعد از زایمان یک عارضه نسبتاً شایع مامایی است که در ۱۵٪ زایمان‌ها رخ می‌دهد و با مرگ‌ومیر ۲۵ درصدی همراه است. در صورت عدم درمان به موقع این اورژانس مامایی ممکن است عوارض وخیم و جبران‌ناپذیری برای مادر ایجاد شود (۱). خونریزی غیر طبیعی بعد از زایمان به از دست دادن حجم خون بیشتر از ۵۰۰ میلی‌لیتر در زایمان طبیعی و یا بیشتر از ۱۰۰۰ میلی‌لیتر در زایمان سزارین تعریف می‌شود. در صورت از دست دادن خون بیشتر از ۱۵۰۰ میلی‌لیتر و یا کاهش ۴۰ درصدی هموگلوبین و تزریق ۴ واحد خون، عنوان خونریزی شدید بعد از زایمان اطلاق می‌شود (۲). خط اول درمان خونریزی بعد از زایمان، درمان طبی و روش‌های غیرتهاجمی مانند ماساژ رحمی و استفاده از داروهای منقبض کننده رحم است. در مواردی که خونریزی با روش‌های طبی قابل کنترل نباشد، باید روش‌های جراحی از جمله بستن شریان رحمی و هیپوگاستریک و آمبولیزیشن این شریان مدنظر قرار گیرد (۳). آمبولیزاسیون شریان رحمی یک روش درمانی اثربخش در درمان خونریزی بعد از زایمان است و میزان موفقیت آن ۹۰٪ است. این روش، جایگزین مناسبی برای هیستریکتومی به خصوص در افراد خواهان حفظ باروری است (۴، ۵). با این حال عوارضی مانند تب، تهوع و نکروز رحم در برخی از موارد آمبولیزاسیون گزارش شده است. در بررسی مقالات، پورکا و همکاران (۲۰۰۵) یک مورد ایسکمی رحم و

سپس هیستریکتومی در خانم ۳۲ ساله تک فرزند پس از آمبولیزاسیون شریان رحمی گزارش کردند (۶). در مطالعه پارکو و همکاران (۲۰۱۲) هیستریکتومی در بیمار، ۱۰ روز پس از آمبولیزاسیون شریان رحمی به دلیل درد شکمی، تب شدید و خونریزی به علت نکروز و پارگی رحم انجام شد (۷). در این مطالعه، یک مورد ایسکمی رحم به دنبال آمبولیزاسیون شریان رحمی جهت کنترل خونریزی بعد از زایمان گزارش می‌شود.

معرفی بیمار

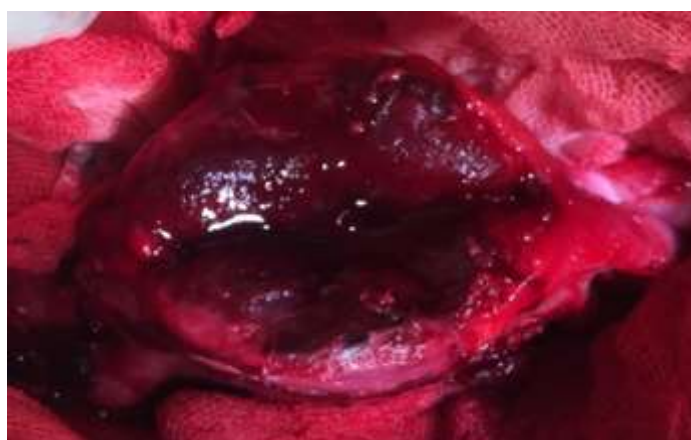بیمار خانم ۲۳ ساله دارای ۲ فرزند حاصل سزارین بود که به دنبال سزارین دوم دچار ۲ نوبت خونریزی واژینال شدید در روز ۱۵ و ۳۰ پس از زایمان شد و در بخش ژنیکولوژی یکی از بیمارستان‌های آموزشی دانشگاه علوم پزشکی مشهد بستری در سال ۱۳۹۵ و تحت درمان طبی و تزریق ۲ واحد خون قرار گرفت و با حال عمومی خوب مرخص شد. ۱۰ روز پس از آخرین نوبت خونریزی، بیمار مجدداً دچار خونریزی واژینال بسیار شدید همراه با تپش شدید قلبی و کاهش فشارخون شد که تحت اقدامات حمایتی قرار گرفت، ولی با توجه به عدم پاسخ به درمان طبی و سونوگرافی داپلر مبنی بر شواهد AVm شریان رحمی (مالفرماسیون عروقی)، آمبولیزاسیون شریان برای ایشان توصیه شد و شریان رحمی به وسیله پارتیکل pva آمبولیزه گردید؛ به طوری که مقدار کمی از سیرکولاسیون شریان جهت جلوگیری از ایسکمی برقرار بود (تصویر ۱).



تصویر ۱- شریان یوترین راست به صورت سوپرسلکتیو کاتتریزه شد و این شریان به وسیله پارتیکل PVA آمبولیزه گردید.

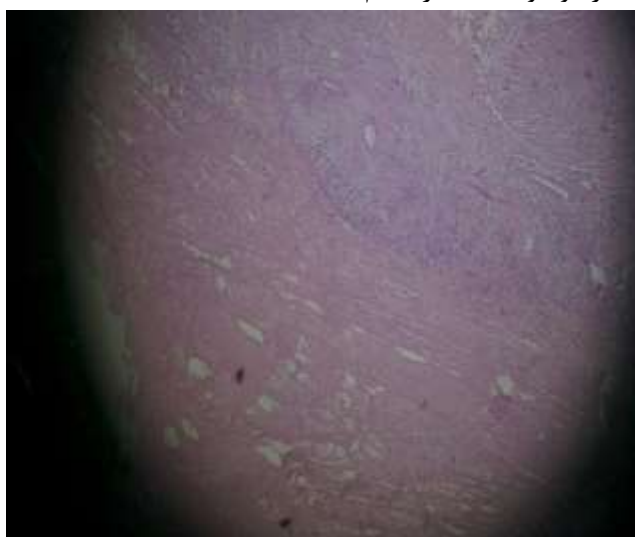
نامناسب، ۲ واحد خون هم تزریق شد. با توجه به عدم امکان آمبولیزاسیون مجدد شریان رحمی (اسپاسم شریان و یک آمبولی پارسیکل) و ادامه خونریزی، بیمار منتقل اتاق عمل و ۳ عدد سوند داخل رحمی تعبیه شد که پس از خروج سوندها در طی دو روز، بیمار مجدداً دچار خونریزی شدید شد که منتقل اتاق عمل شد و تحت لاپاراتومی قرار گرفت که به دلیل نکروز قسمت قدامی رحم و پارگی رحم و عدم امکان ترمیم میومتر رحمی، برای ایشان هیستروکتومی انجام شد (تصویر ۲).

۲ روز پس از آمبولیزاسیون، بیمار با توجه به عدم خونریزی زیاد واژینال و علائم حیاتی پایدار مرخص شد. یک هفته پس از آمبولیزاسیون، بیمار مجدداً به علت تب ۳۸ درجه و خونریزی شدید واژینال و تپش قلب در بیمارستان بستری شد. در معاینه واژینال، خونریزی شدید و دفع لخته‌های فراوان داشت که با حساسیت و التهاب رحمی همراه بود. در سیر بستری با توجه به ادامه تب، درمان وریدی آنتی‌بیوتیک (کلیندامایسین و جنتامایسین) تجویز شد و با توجه به کاهش هماتوکریت بیمار (۲۲٪) و حال عمومی نسبتاً



تصویر ۲- نمای ماکروسکوپی از قسمت قدامی رحم و پارگی رحم

پاسخ آسیب‌شناسی مؤید نکروز رحمی بود (تصویر ۳).
این گزارش مورد با کسب اجازه و موافقت بیمار انجام شده است.



تصویر ۳- نمای میکروسکوپی بافت عضلانی رحم با خونریزی و نکروز

بحث

آمبولیزیشن شریان رحمی در کنترل خونریزی شدید بعد از زایمان، روش کم تهاجمی و مؤثری است، اگرچه ممکن است با عوارضی همراه باشد که در زمان استفاده از این روش درمانی باید مدنظر قرار گیرند. شیوع خونریزی بعد از زایمان با توجه به افزایش سن مادر، القای زایمان، چاقی و افزایش سزارین در سال‌های اخیر رو به افزایش است. اگرچه خط اول درمان خونریزی بعد از زایمان روش‌های غیر تهاجمی و درمان‌های طبی است، اما در مواردی که خونریزی با روش‌های طبی قابل کنترل نباشد، روش‌های جراحی که شامل بخیه B-lynch و بستن شریان رحمی و تخمدانی و هیپوگاستریک و آمبولیزیشن این شریان است، مدنظر قرار می‌گیرند و در نهایت هیستریکتومی خط آخر درمان این بیماران است (۸). آمبولیزاسیون شریان رحمی از سال ۱۹۷۹ به عنوان یک روش کم تهاجم و مؤثر جهت کنترل خونریزی بعد از زایمان مورد استفاده قرار گرفت. میزان موفقیت این روش ۹۰-۸۵٪ گزارش شده است (۹). با این حال این روش درمانی نیز با عوارضی نادر (در حدود ۷-۶٪) مانند درد شکمی، تب، تهوع، استفراغ، ایسکمی اندام تحتانی، پارگی شریان رحمی، نکروز و ایسکمی عضله، عصب و سرور رحم همراه بوده است (۱۰). در ایجاد ایسکمی رحم پس از آمبولیزاسیون عواملی مانند نوع و سایز مواد استفاده شده در آمبولیزاسیون مؤثر است. اندازه رحم، سن مادر، سابقه پرتودرمانی قبلی و عدم استفاده از آنتی‌بیوتیک نیز از عوامل تأثیرگذار گزارش شده‌اند (۱۱). در گزارش پورکا و همکاران (۲۰۰۵)، برای بیمار به دنبال زایمان واژینال و چسبندگی جفت، دلیورانس جفت انجام شده بود که بیمار به دلیل آتونی رحم و جهت کنترل خونریزی، اکسی‌توسین دریافت کرده بود ولی با توجه به باقی ماندن جفت در شاخ چپ رحم و عدم کنترل خونریزی، تحت آمبولیزاسیون دوطرفه شریان رحمی قرار گرفته بود. ۲۱ روز پس از آمبولیزاسیون، بیمار به دلیل درد شکمی، تب و خونریزی غیر طبیعی واژینال مجدداً در بیمارستان بستری شده بود که در معاینات تغییر رنگ غیر طبیعی سرویکس مشاهده شد و در

MRI انجام شده، شواهد نکروز رحمی وجود داشت که با توجه به این شرایط بیمار تحت هیستریکتومی قرار گرفت و با توجه به درگیری و نکروز قسمتی از مثانه، ترمیم آن نیز صورت گرفت (۶). در مطالعه جین و همکاران (۲۰۱۱)، بیمار ۱۴ روز پس از آمبولیزاسیون شریان رحمی جهت کنترل خونریزی شدید بعد از زایمان به علت ترشحات بدبو، درد شکمی، تب و شک سپسیس، تحت لاپاراتومی قرار گرفت که با توجه به نکروز میومتر و شواهد آبسه رحمی، تحت هیستریکتومی قرار گرفت (۷). در بیمار گزارش حاضر علی‌رغم همه روش‌های طبی و جراحی نیز پس از آمبولیزاسیون شریان رحمی، به ناچار هیستریکتومی انجام شد. چون تکرار آمبولیزاسیون شریان رحمی همیشه با موفقیت همراه نیست و به دلیل حالت نسبتاً وخیم بیمار از انجام عمل مجدد اجتناب شد. در گزارش پورواسونو و همکاران (۲۰۱۶)، بیمار ۳۵ روز پس از بار دوم آمبولیزاسیون شریان رحمی، با درد شکمی و تب بستری شد و به دلیل علائم بالینی و شواهد نکروز میومتر در MRI، ۶۹ روز پس از آمبولیزاسیون دوم تحت عمل هیستریکتومی قرار گرفت (۱۲). به دلیل وقوع عوارض بعد از آمبولیزیشن عروق لگنی حتی در افراد با تجربه لازم است بیماران مربوطه بعد از انجام این روش تحت نظر باشند. از آنجایی که ایسکمی و نکروز منطقه تحت درمان ممکن است هفته‌ها یا ماه‌ها بعد از آمبولیزیشن اتفاق بیفتد، لذا باید به علائم بالینی بیمار به خصوص تب و خونریزی غیرطبیعی واژینال توجه ویژه‌ای شود. احتمال عوارض بعد از آمبولیزیشن مانند نکروز، ایسکمی و پارگی رحم را باید برای بیمار توضیح داد.

نتیجه‌گیری

هرچند آمبولیزاسیون شریان رحمی روش کم تهاجمی و مؤثر جهت کنترل خونریزی است، با این حال این روش تنها در صورتی پیشنهاد می‌شود که سایر روش‌های درمانی جهت کنترل خونریزی موفقیت‌آمیز نباشند و در صورت استفاده از این روش باید کنترل بیمار از نظر ایسکمی میومتر و سایر عوارض انجام شود.

1. Ruiz Labarta FJ, Pintado Recarte MP, Alvarez Luque A, Joigneau Prieto L, Perez Martín L, Gonzalez Leyte M, et al. Outcomes of pelvic arterial embolization in the management of postpartum haemorrhage: a case series study and systematic review. *Eur J Obstet Gynecol Reprod Biol* 2016; 206:12-21.
2. Poujade O, Ceccaldi PF, Davitian C, Amate P, Chatel P, Khater C, et al. Uterine necrosis following pelvic arterial embolization for post-partum hemorrhage: review of the literature. *Eur J Obstet Gynecol Reprod Biol* 2013; 170(2):309-14.
3. Sano Y, Takeda J, Kuroda K, Makino S, Itakura A, Takeda S. Embrittlement of uterus after uterine artery embolization: a case of uterine perforation. *Hypertens Res Pregnancy* 2016; 4(1):42-4.
4. Cheng HH, Tsang LL, Hsu TY, Kung CT, Ou CY, Chang CD, et al. Transcatheter arterial embolization as first-line rescue in intractable primary postpartum hemorrhage: assessment, outcome, and subsequent fertility. *J Formos Med Assoc* 2016; 116(5):380-7.
5. Myers TT. Uterine artery embolization for postpartum hemorrhage. *J Radiol Nurs* 2016; 35(2):142-5.
6. Porcu G, Roger V, Jacquier A, Mazouni C, Rojat-Habib MC, Girard G, et al. Uterus and bladder necrosis after uterine artery embolisation for postpartum haemorrhage. *BJOG* 2005; 112(1):122-3.
7. Tseng JJ, Ho JY, Wen MC, Hwang JI. Uterine necrosis associated with acute suppurative myometritis after angiographic selective embolization for refractory postpartum hemorrhage. *Am J Obstet Gynecol* 2011; 204(6):e4-6.
8. Singhal S, Singh A, Raghunandan C, Gupta U, Dutt S. Uterine artery embolization: exploring new dimensions in obstetric emergencies. *Oman Med J* 2014; 29(3):217-9.
9. Kwon JH. Uterine necrosis and hysterectomy in a postpartum hemorrhage patient who underwent repeated uterine artery embolization. *Taiwan J Obstet Gynecol* 2015; 54(6):791-2.
10. Poggi SH, Yaeger A, Wahdan Y, Ghidini A. Outcome of pregnancies after pelvic artery embolization for postpartum hemorrhage: retrospective cohort study. *Am J Obstet Gynecol* 2015; 213(4):576.e1-5.
11. Chandler WL, Ferrell C, Trimble S, Moody S. Development of a rapid emergency hemorrhage panel. *Transfusion* 2010; 50(12):2547-52.
12. Purwosunu Y, Sarkoen W, Arulkumaran S, Segnitz J. Control of postpartum hemorrhage using vacuum-induced uterine tamponade. *Obstet Gynecol* 2016; 128(1):33-6.